Síndrome de Austrian

Dra. Daniella Refreschini
Clínica Médica 3 – Prof. Dra. Alba Larre Borges
Hospital Maciel

HOSPITAL MACIEL assesalud

Grupo de Estudio de la Endocarditis infecciosa del Hospital Maciel

Historia clínica

Sexo masculino, 68 años, autoválido

- **AP**: HTA
  Dislipémico
  Ex tabaquista
  Ex OH

- **MC**: Sindrome confusional y fiebre

Historia clínica

- **EA**: Encontrado en domicilio confuso, febril.
  SCIE con expectoración mucopurulenta
  Asintomático en lo CV

- **EF**: Desorientado en tiempo y espacio, Tax 38º
  PP: Polipneico, $SatO_2$ VEA 92%. Estertores crepitantes en Htx derecho
  PNM: Psiquismo descrito, Sin SFN, no rigidez de nuca
  CV: RR 90 cpm, SS en foco mitral, sin elementos de falla cardíaca

Historia clínica

- RxTx: Opacidad inhomogénea en lóbulo superior de Htx derecho
- TC Tórax: Consolidación parenquimatosa a nivel del LSD total. Escaso derrame pleural derecho.
- TC cráneo: Sin alteraciones

- GA (VEA): pH: 7.42, pCO_2: 36.6, pO_2: 63.1, Lac: 1.4, HCO_3: 24.2
- Hb: 10,3 g/dL (VCM: 89,1 fL, HCM: 33,7 g/dL), Plaquetas: 436,000 /uL, GB: 14,100 /uL (neutrófilos 90,6%)
- PCR: 185,6 mg/L
- Azoemia: 0,48 g/L, Creatininemia: 0,70 mg/dL

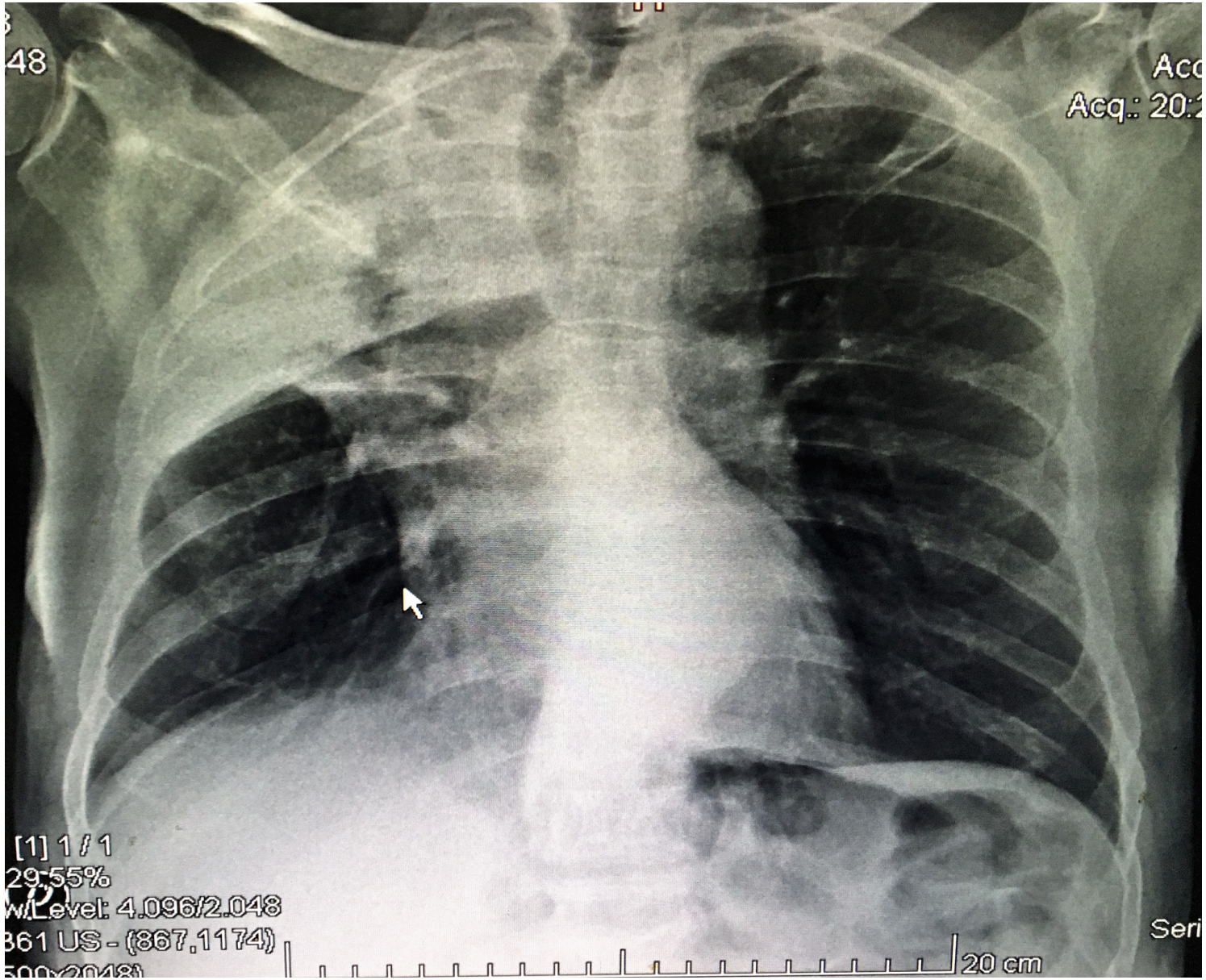
48
Acq.: 20:
[1] 1 / 1
29.55%
W:Level: 4.096/2.048
361 US - (867,1174)
20 cm
Seri

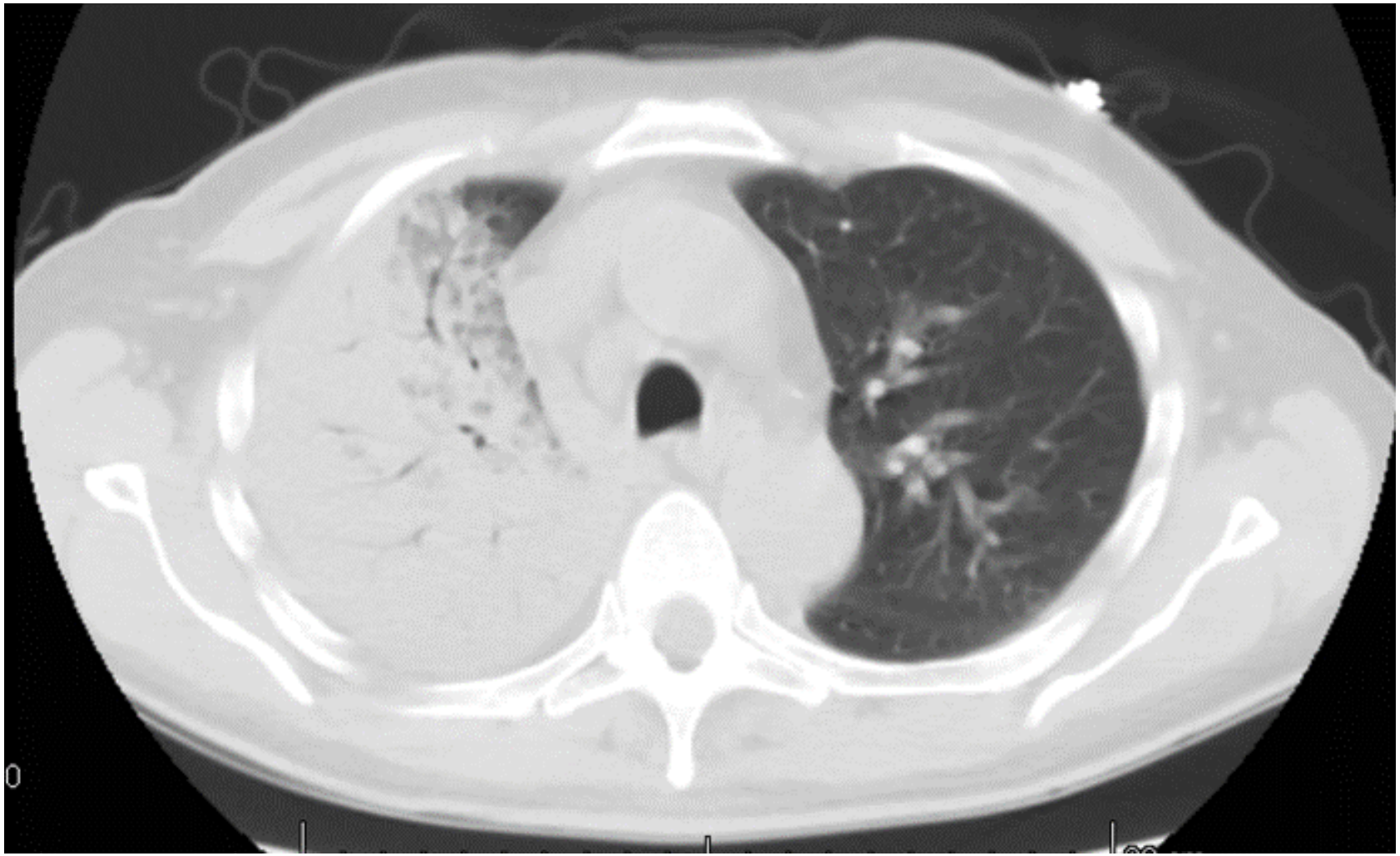

Historia clínica

- Dx: Neumonia Aguda Comunitaria
  - Ampicilina-Sulbactam

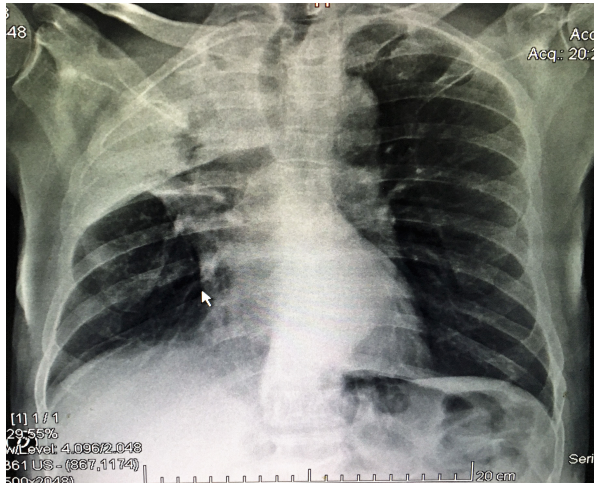

Historia clínica

- **Dx:** Neumonía Aguda Comunitaria
  - Ampicilina-Sulbactam

Microbiología:

- Ag urinario: positivo
- Hemocultivo:
  - directo: CGP en diplos
  - cultivo: *Streptococcus pneumoniae*

Historia clínica

- **Dx:** Neumonía Aguda Comunitaria
  - Ampicilina-Sulbactam

Microbiología:

(CIM: Penicilina 1 mcg/ml, Ceftriaxona: 0,5 mcg/ml)

- Ag urinario: positivo
- Hemocultivo:

  directo: CGP en diplos

  cultivo: *Streptococcus pneumoniae*

Historia clínica

- **Dx:** Neumonía Aguda Comunitaria
  - Ampicilina-Sulbactam

Microbiología:

(CIM: Penicilina 1 mcg/ml, Ceftriaxona: 0,5 mcg/ml)

- Ag urinario: positivo
- Hemocultivo:
  - directo: CGP en diplos
  - cultivo: *Streptococcus pneumoniae*

Ampicilina IV

Historia clínica- evolución

- síndrome focal neurológico de instalación brusca
- TC de cráneo: Sin evidencia de isquemia configurada ni hemorragia

Historia clínica- evolución

- Se descarta ACV
- Se re-evalua el paciente ya que persiste febril

Soplo?

Rigidez de nuca?

Historia clínica- evolución

- ETE: Masa pediculada en válvula mitral de 1,4 cm adosada en cara auricular en unión de anillo mitral. Pequeña masa de 2 mm en cara ventricular de válvula aórtica

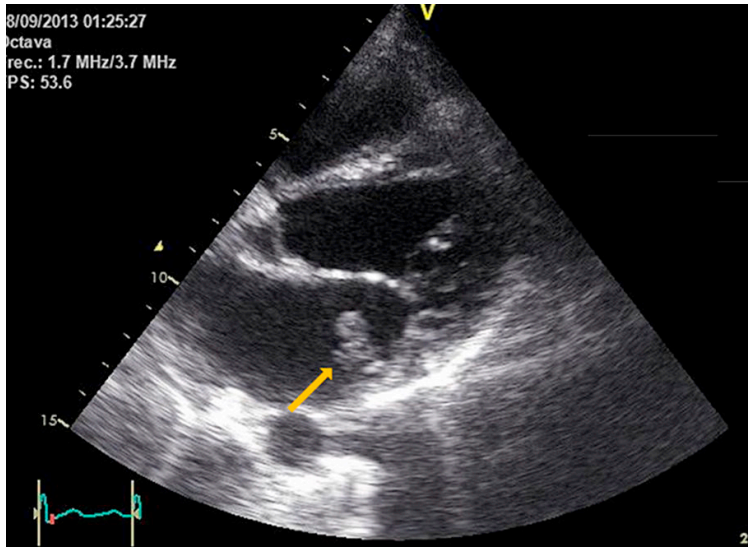

Historia clínica- evolución

- NAC bacteriemica por *S pneumoniae* y Endocarditis infecciosa;
    - Meningitis aguda?....Triada de Austrian???

Historia clínica- evolución

- NAC bacteriemica por *S pneumoniae* y Endocarditis infecciosa;
    - Meningitis aguda?....Triada de Austrian???

LCR: Límpido, Glucosa 0,34 g/L, proteínas 0,91 g/L, 100 leucocitos/uL (90% PMN), 10 eritrocitos (conservados)

PCR (filmArray) positiva para *Streptococcus pneumoniae*
cultivo: sin aislamiento

Sindrome de Austrian

evolución

- 21 días de Ampicilina + Ceftriaxona
- Mejoría del SFN
- ETE: Gruesa calcificación del anillo mitral con regurgitación de grado moderado. No se evidencia imágenes de vegetaciones ni de complicaciones perivalvulares

Puntos claves

- Diagnostico evolutivo (sospecha)
- *S. pneumoniae* CMI (PEN y CTX)
- Tratamiento antibiótico

Generalidades

- Tríada Neumonía, endocarditis, Meningitis por *Streptococcus pneumoniae*
- Descrita por primera vez en 1862 por Herchl
- 1886 – Netter
- 1957- Austrian
- Baja incidencia
- Alta Mortalidad

Factores de riesgo

- Sexo masculino
- Extremos de la vida (menores a 2 años y mayores a 65)
- Comorbilidades (Diabetes, enfermedades cardiovasculares, etc.)
- Alcoholismo
- Tabaquismo
- Esplenectomía/Hipoesplenismo
- Ausencia de vacunación contra Pneumococo

Paraclínica

- Hemocultivos
- ETE

Tratamiento

- Antibioticoterapia: dependiente de CMI a PEN/CTX de *S pneumoniae*
- Corticoides?
- Cirugía cardíaca: criterios de endocarditis

Pronóstico

- Grave
- Alta morbimortalidad

Sindrome de Austrian en Uruguay

CASO CLÍNICO

Rev Méd Urug 2013; 29(3):195-198

Sepsis posesplenectomía: síndrome de Austrian como forma de presentación

Dres. Martín Angulo *, Pedro Grille †, Homero Bagnulo ‡

Centro de Tratamiento Intensivo del Hospital Maciel. Administración de los Servicios de Salud del Estado. Uruguay

Arch Med Interna 2015; 37(3):127-130
© Prensa Médica Latinoamericana. 2015 ISSN 0250-3816 - Printed in Uruguay - All rights reserved.

Caso Clínico de Interés

Síndrome de Austrian. Presentación de dos casos clínicos y revisión de la literatura

Austrian Syndrome. Presentation of two cases and review of literature