

Ateneo Interclínico

Osteomielitis asociada a úlceras por presión

Dr. Juan Pablo Castro

Dra. Kamila Navarro

Prof. Adj. Dra. Karina Tenaglia

Invitados Cirugía Plástica y reparadora: Dr. Graciano,
Dr. Echegoyen. Dra.Chung

Caso clínico

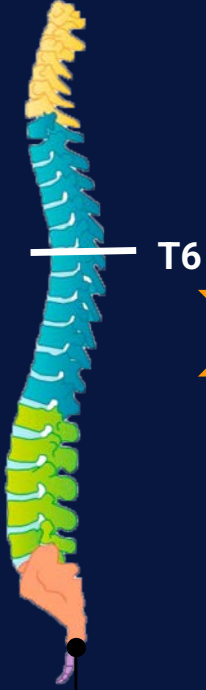24 años, SF. Procedente de Montevideo.

AP: paraplejía secuelear de MMII, nivel anestesia T6. Vejiga neurógena, autocateterismo. ITU recurrente. Alergia a Vancomicina.

2018: osteomielitis crónica (OMC) de trocánter polimicrobiana (*E.coli* + *E. feacalis* + *Candida sp*) secundaria a úlcera por presión (UPP). Tratamiento: Gilrdestone + rotación de colgajo, buena evolución.

2021: nueva UPP localizada en labio mayor de vulva, evolución empuje-remisión con fiebre y signos fluxivos.

Seguimiento por equipo interdisciplinario: cirugía plástica, traumatología e infectología. Tratamiento supresivo con doxicilina + amoxicilina/clavulanico.



MULTIPLES EXPOSICIONES ATB

2003
Paraplejia traumática.

2013
ITU recurrente, múltiples ingresos hospitalarios

2016
UPP trocantérica

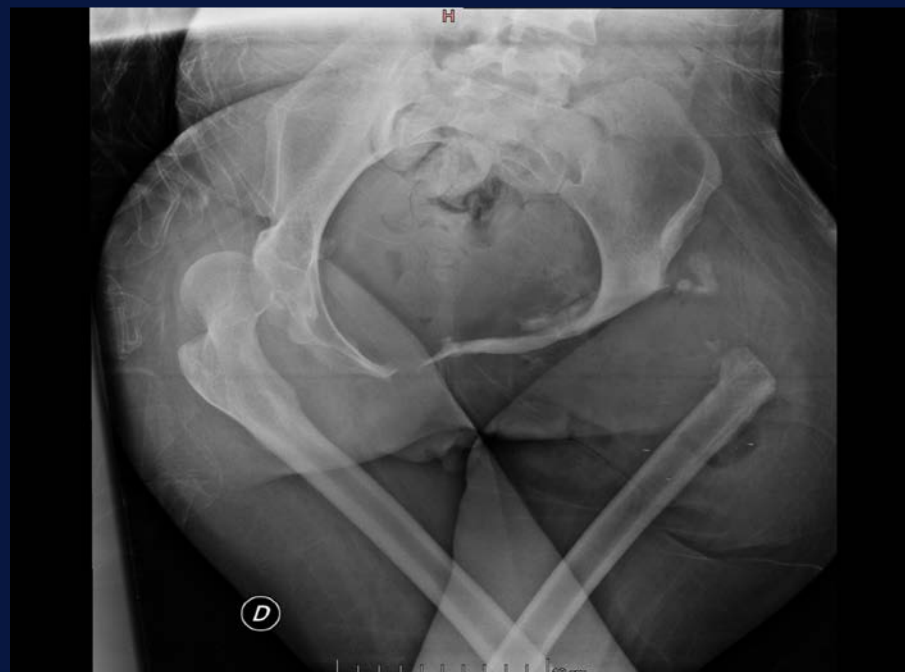2018
Girdlestone +rotación colgajo por OMC

2021
UPP vulva.

MI: resolución de úlcera en vulva.
Se suspendió ATB supresivo 2 semanas previo al ingreso (dada estabilidad clínica).

D4 internación: 1º cirugía.
Profilaxis con: Linezolid 600 mg
+Meropenem 2 gr + Fluconazol 600 mg

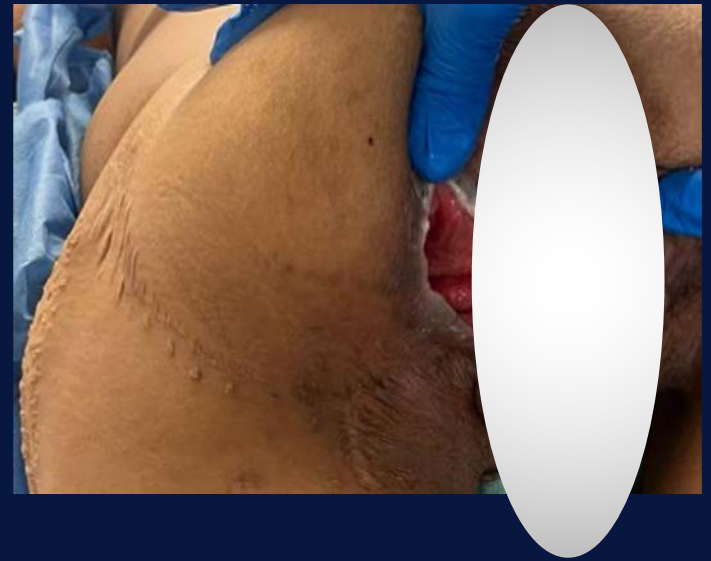Paraclínica	D0	D4
PCR	7 mg/Lt	18 mg/Lt
VES	20 mm/h	36 mm/h
HB	10 g/dL	9.8 gr/dL
GB	7400 cél/mm ³	7800 cél/mm ³
Creatinina	0,81 mg/dL	0,74 mg/dL



1º limpieza quirúrgica:

abordaje cara posterior de muslo, decolamiento peri óseo, reseca fragmento de fémur. Cobertura y cierre de la cavidad y del sector distal de hueso con tejido.

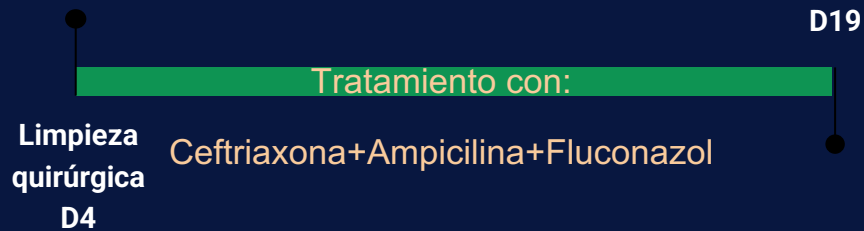
Abordaje de labio mayor de vulva, decolamiento y re inserción, cruentización de cavidad, lavado y cierre por planos con sutura.



Evolución D4: postoperatorio inmediato se inicia Meropenem 1g cada 8 horas + Linezolid 600mg cada 12 horas + Fluconazol 200mg cada 12 horas iv.

TIPO DE MUESTRA	FRAGMENTO OSEO	
Cultivo		
DESARROLLA:		
Micorganismo	<i>Escherichia coli</i>	
Antibiograma	(47)	
Antibiótico	Interpretación	MIC
AMICACINA	SENSIBLE	
CEFTAZIDIME	SENSIBLE	
CEFTRIAZONA	SENSIBLE	
CEFUROXIME	SENSIBLE	
CIPROFLOXACINA	SENSIBLE	
GENTAMICINA	SENSIBLE	
IMIPENEM	SENSIBLE	
MEROPENEM	SENSIBLE	
ERTAPENEM	SENSIBLE	
AMOXICILINA-AC.CLAVULANICO	RESISTENTE	
AMPICILINA/AMOXICILINA	RESISTENTE	
CEFAZOLINA	RESISTENTE	
DOXICICLINA	RESISTENTE	
TRIMETHOPRIM SULFA	RESISTENTE	
PIPERACILINA-TAZOBACTAM	RESISTENTE	
Micorganismo	<i>Enterococcus faecalis</i>	
Antibiograma	(43)	
Antibiótico	Interpretación	MIC
AMPICILINA-SULBACTAM	SENSIBLE	
AMPICILINA/AMOXICILINA	SENSIBLE	
VANCOMICINA	SENSIBLE	
GENTAMICINA HIGH	SENSIBLE	

D6: con resultado de cultivo se decala plan: ampicilina 3g IV cada 6 horas + ceftriaxona 2g IV dia + fluconazol 200mg IV cada 12 horas (alto riesgo de colonización por *Candida sp*).

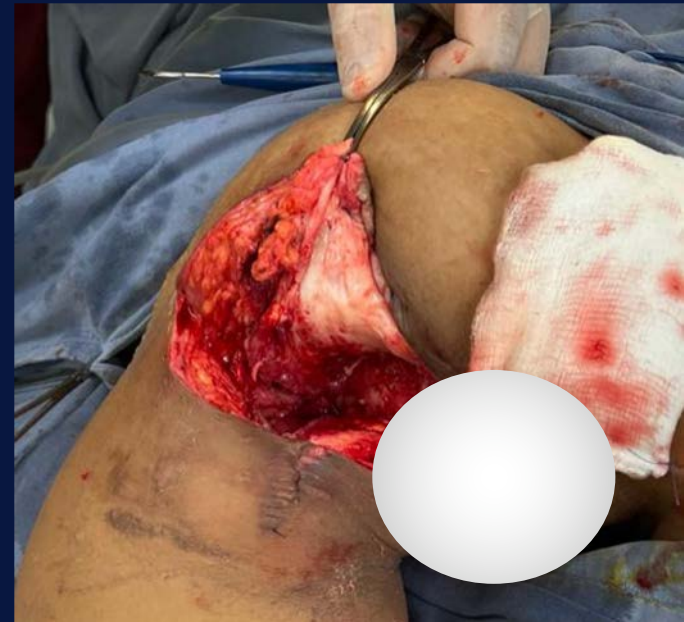


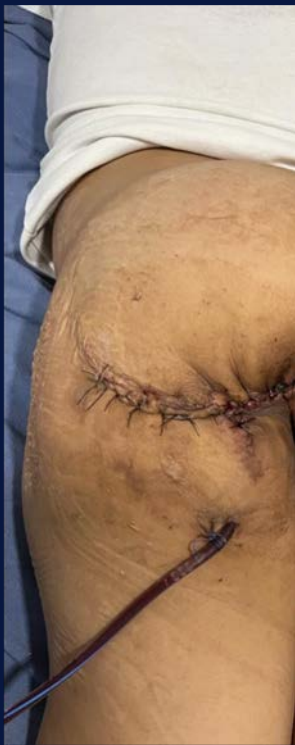Rotación de colgajo:

Px Qx con
Linezolid 600mg +
Meropenem 2 g +
Fluconazol 600 mg

Descripción operatoria:

- Resección de tejido cicatrizal.
- Se labra colgajo glúteo.
- Puntos en profundidad sellando la comunicación con hueso femoral.
- Cierre por planos, drenaje en cavidad, sutura.





Evolución en el postoperatorio:
tolera decúbito ventral. Colgajo vital sin
elementos fluxivos bajo plan de
curaciones Retiro de drenaje D 5 del PO.

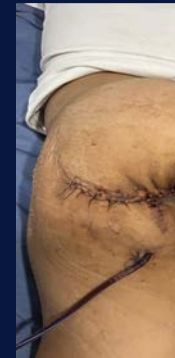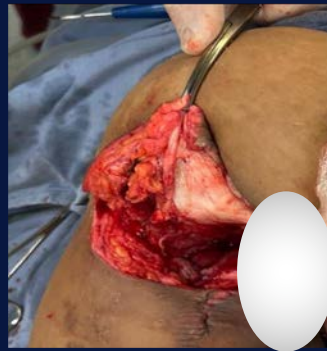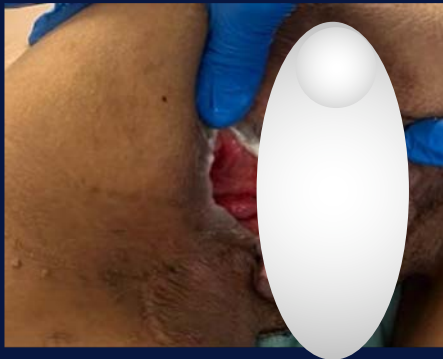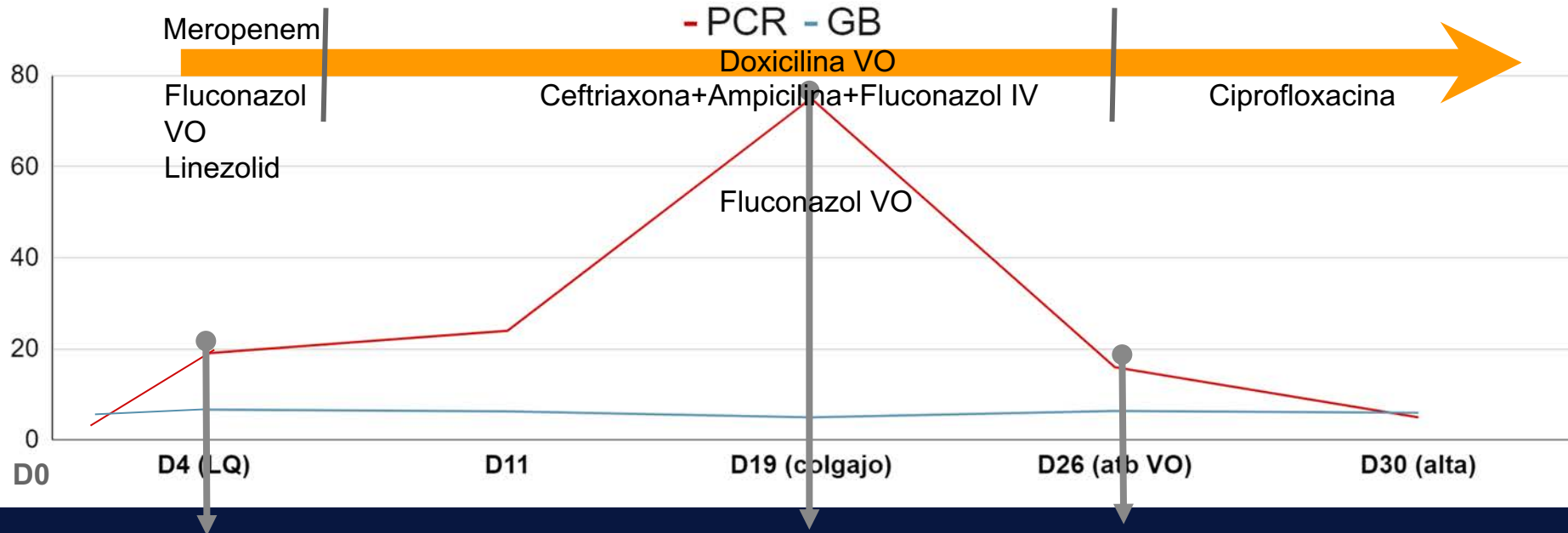
Día de int.	D26	D30
PCR	15	7



**D 7^a de la rotación del colgajo se
pasa ATB a VO:**

amoxicilina 750mg c/12 hs +
Ciprofloxacina 500mg c/12 hs +
Fluconazol 200mg c/12 hs.

Marcadores Inflamatorios



Planteo diagnóstico: Osteomielitis crónica de hueso ilíaco secundaria a úlcera por presión G4.

Objetivos: revisar el tema y dar respuesta a las siguientes preguntas

- Cuales son los pilares para el diagnósticos de OMC vinculada a UPP?
- Qué estudios son necesarios para planificar el tratamiento?
- ¿Qué lugar ocupa la imagen en el diagnóstico?

- Respecto a los cultivos: se puede diferenciar colonización de infección?
- Qué condiciones son necesarias para coordinar el cierre de una UPP?
- Respecto al tratamiento antibiótico:
¿Existe alguna estrategia óptima?

Revisión Bibliográfica OMC vinculada UPP

Selección de artículos

Se revisaron 10 artículos:

2 estudios descriptivos transversales.

5 estudios descriptivos retrospectivos.

1 revisión de control de calidad.

2 revisiones sistemáticas.

Título	Autor	Diseño	n	Conclusión
Risk factors for ressure ulcer recurrence following surgical reconstruction: A cross-sectional retrospective analysis	Tsai, YJ., et al. 2023	Descriptivo Retrospectivo Front Surg .	147	<u>Edad, DM y lesiones medulares</u> principales factor de riesgo para la <u>recurrencia</u> luego de la reconstrucción.
Chronic Osteomyelitis In Sacral Pressure Ulcers Management Review In QA Format	Didwania, VK., et al. 2021 PMID: 1035995	Revisión en formato QA. Priv. Pract. Infect. Dis.	24 artículos	<u>Biopsias óseas</u> para estudio micro-histológico para <u>diagnóstico de osteomielitis por UPP</u> . Al menos <u>tres muestras óseas</u> . <u>RNM ósea bajo rendimiento</u>
Incidence of Osteomyelitis in Sacral Decubitus Ulcers and Recommendations for Management	Crespo, A., et al 2020 PMID: 33006456	Revisión sistemática JBJS Reviews	20 estudios	Enfoque integral y multidisciplinario. Tratar las <u>causas subyacentes</u> . Debridar e irrigar, <u>muestras histológicas y muestras de cultivo óseo</u> del hueso expuesto, <u>ATB pre-post cobertura</u> . No tto ATB si no se realizará cobertura.

Título	Autor	Diseño	n	Conclusión
Surgical treatment and strategy in patients with pressure sores	Chen, CY. et al 2020 PMID: 33126386	Descriptivo Retrospectivo Medicine	117	Vaccum en defectos grandes. Cierre primario en defectos <16cm ² . La angiografía ICG intraoperatoria disminuye reintervenciones. <u>Manejo multidisciplinario.</u>
Osteomielitis que complica las úlceras por presión en el sacro: tratar o no con terapia antibiótica	Wong D., et al. 2019 PMID: 29986022	Revisión sistemática Clin Infect Dis.	30 estudios	<u>RNM pobre rendimiento.</u> No ATB >6 semanas. <u>2 semanas ATB si la osteomielitis se limita al hueso cortical.</u> No ATB si no se cierra, con debridamiento extenso y cobertura.
Diagnóstico y manejo de la osteomielitis asociada con úlceras por presión en etapa 4: encuesta IDSA.	Anjum, SK., et al. 2018 PMID: 31696138	Descriptivo Transversal Open Forum Infectious Diseases	1332 (558)	<u>Manejo muy divergente.</u> Práctica poco respaldada por <u>falta evidencia disponible</u> (limitada y de baja calidad)

Título	Autor	Diseño	n	Conclusión
Tratamiento de la osteomielitis asociada a úlceras alrededor de la pelvis	Carabelli, G., et al. 2018 PMID: 1015417	Descriptivo Retrospectivo Rev. Asoc. Argent. Ortop. Traumatol.	27 (15)	<u>Acortar</u> tiempos de <u>antibioticoterapia</u> al realizar el colgajo. <u>Cobertura precoz</u> del defecto de partes blandas.
Successful Truncated Osteomyelitis Treatment for Chronic Osteomyelitis Secondary to Pressure Ulcers in Spinal Cord Injury Patients	Marriott, R. et al. 2008 PMID: 18812715	Descriptivo Retrospectivo Ann Plast Surg	157	Manejo quirúrgico exhaustivo <u>precoz</u> y <u>diagnóstico microbiológico</u> optimizan el tratamiento con mejores resultados. <u>4-6 semanas</u>

Título	Autor	Diseño	n	Conclusión
An exploratory study of pressure ulcers after spinal cord injury: Relationship to protective behaviors and risk factors	Krause, JS., et al. 2001 PMID: 11239295	Descriptivo Transversal Arch. Physic Med and Rehl	560	<u>Factores protectores:</u> normopeso, mantener actividad laboral y familiar. <u>Factores de riesgo:</u> tabaquismo, conductas suicidas, reclusión, abuso de alcohol o drogas
Surgical treatment of pressure ulcers: 20-year experience	Schryvers, Ol., et al 2000 PMID: 11128889	Descriptivo Retrospectivo Arch. Physic Med and Rehl	598	<u>Dificultades psicosociales</u> aumentan el riesgo de desarrollar UPP. Tratamiento debe ser <u>médico quirúrgico.</u>

Importancia del tema

- La tasa a nivel mundial es próxima a 20 casos cada 100.000 hab/año. Aumentando en pacientes añosos, diabéticos y en lesionados medulares.
- Afecta la calidad de vida de los individuos.
- La OMS considera esta patología como indicador de mala calidad asistencial (eventos prevenibles en 95% de los casos).

Importancia del tema

- $\frac{1}{3}$ de las UPP estadio 4 progresan a osteomielitis.
- Genera morbilidad y un impacto negativo en la calidad de vida de los pacientes afectados.
- No hay datos publicados a nivel regional y local sobre esta patología.

Importancia del tema

Datos de Uruguay UPP:

N=3872 pacientes,

Distribuidos: 76,5% Instituciones de Salud y 23,5% Residencias Geriátricas.

Prevalencia de UPP: 16,9% en hospitalizados y 8,2% en residenciales.

6,3% fueron estadio 4.

Osteomielitis asociadas a UPP

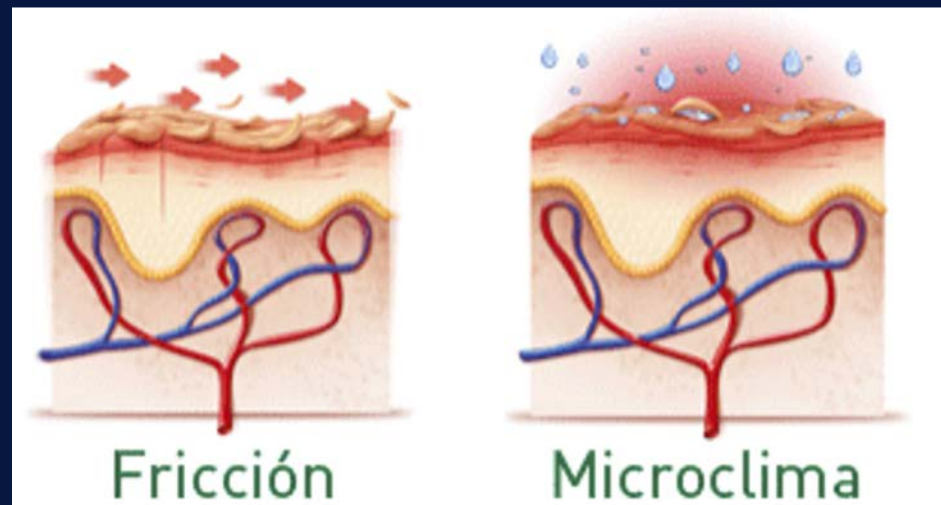
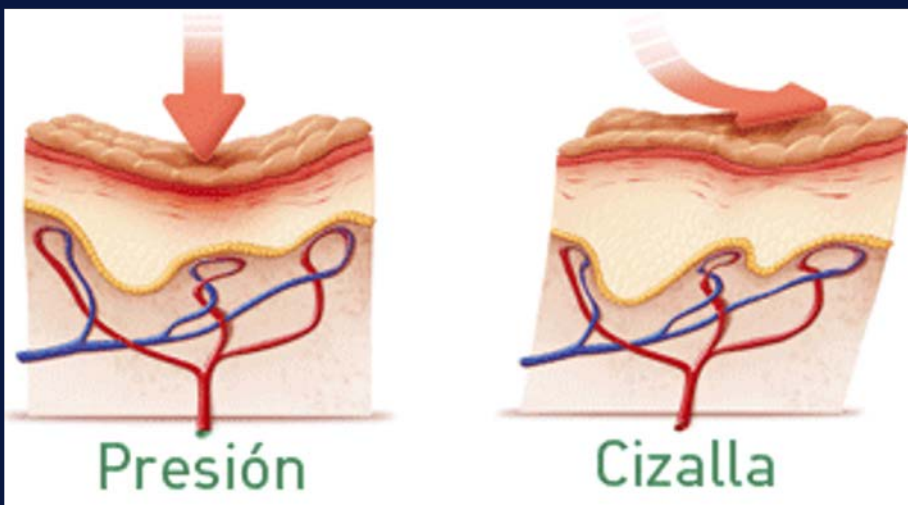
**Presencia de organismos patógenos y una
consecuente respuesta inflamatoria e inmunitaria del
hueso comprometido.**

Etiopatogenia

- La interrupción focal del suministro arterial de los tejidos ocurren por interrupción mecánica prolongada.
- Las fuerzas de compresión determinan un colapso directo de los pequeños vasos sanguíneos paralelos a la piel.
- Las fuerzas de cizallamiento y fricción determinan retorcimiento de los vasos.

- La presión prolongada por encima del umbral capilar (32 mmHg), produce **isquemia** y **trombosis focal**.
- Existe acumulación de desechos metabólicos y acidificación del PH .

HIPOXIA FOCAL → NECROSIS TISULAR



Etiopatogenia

Invasión de microorganismos en la superficie ósea



Formación de biopelículas y glucocalix



Respuesta inflamatoria e infiltración a del hueso a través de leucocitos



Destrucción del patógeno

Destrucción de la matriz ósea y vasculatura

Necrosis ósea e infección
inflamación periférica

Factores de Riesgo

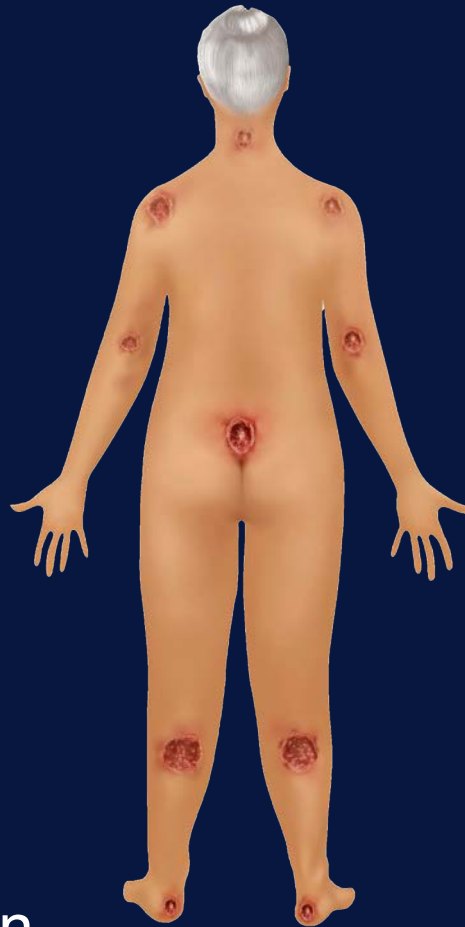Lesión
neuroológica

Inmovilidad/
Sedentarismo

Alteraciones en la
cicatrización

Edad avanzada

Desnutrición



Disbalance
humedad de la
piel

Fármacos (corticoides,
citotóxicos, AINES)

Hábitos tóxicos

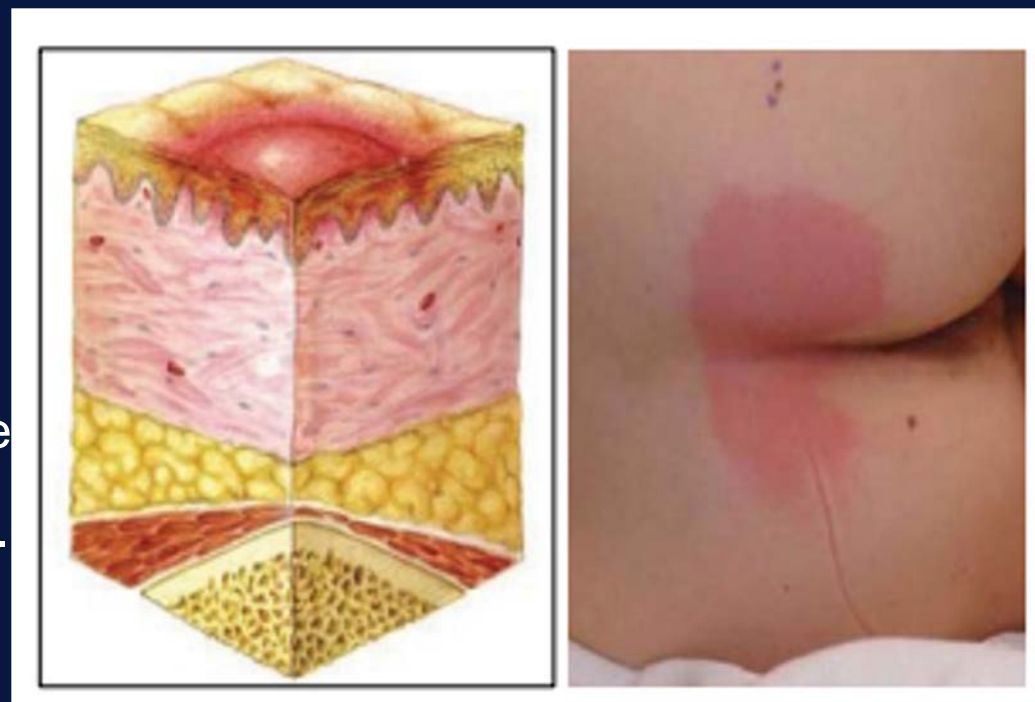
Falta de recursos
sociales y educativos

Diagnóstico

Diagnóstico clínico: estadio de las úlceras

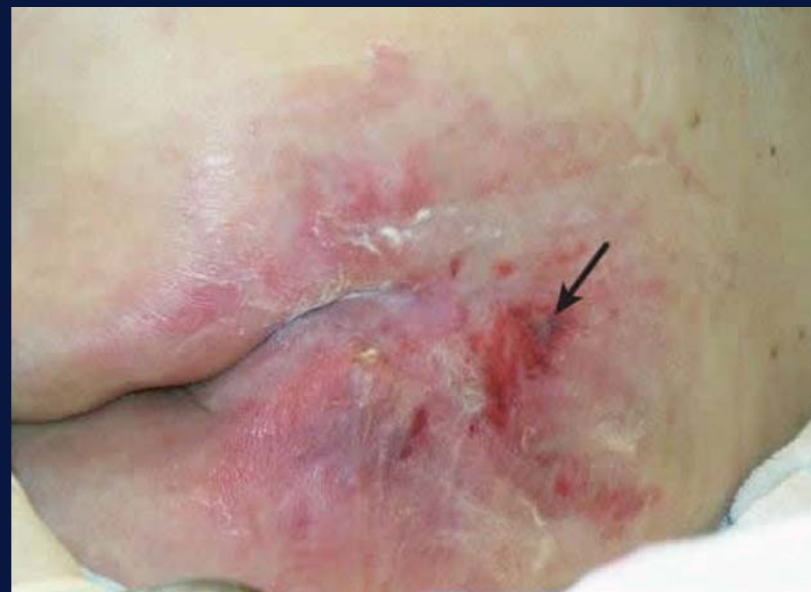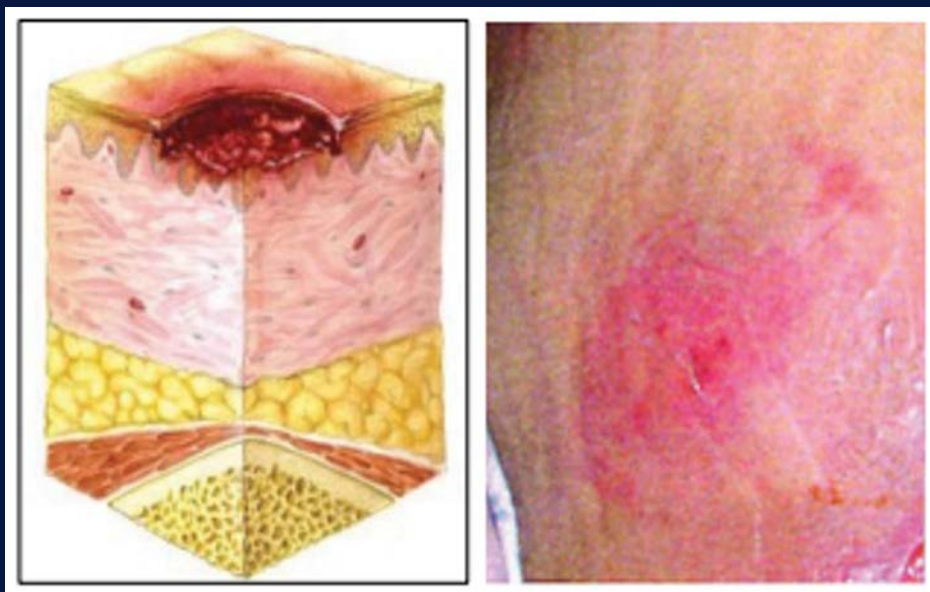❖ Etapa 1:

- Compromete únicamente la dermis.
- Piel hiperémica, no blanqueable, a causa de una respuesta vasodilatadora por acumulación de desechos metabólicos.
- El área puede ser dolorosa, firme y suave, más caliente o fría en relación a los tejidos adyacentes.
- **No hay necrosis tisular.**



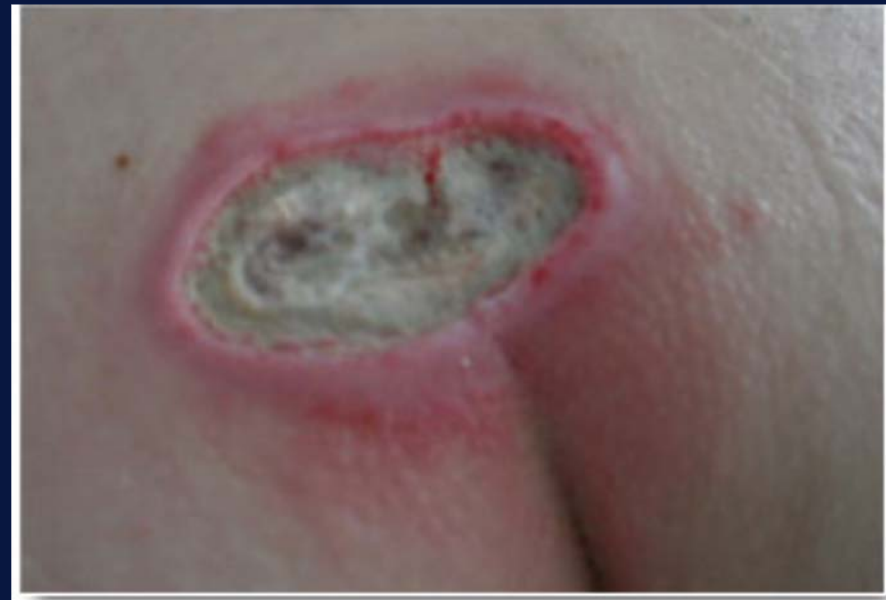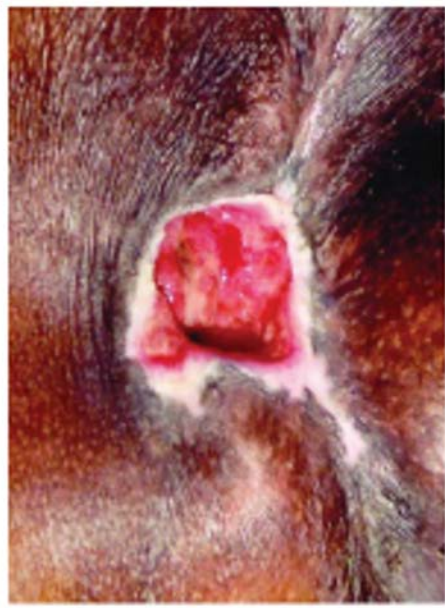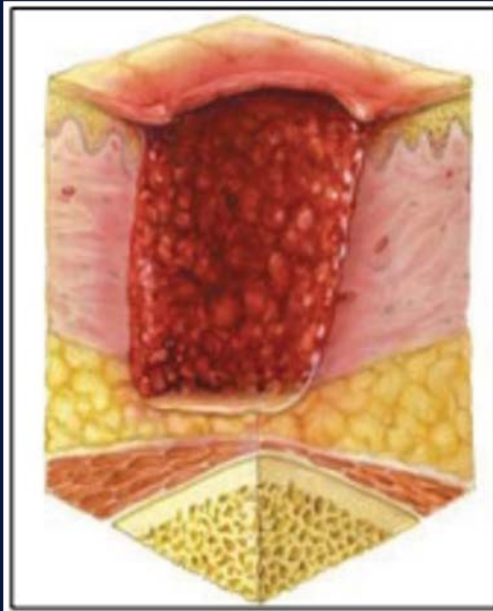
❖ Etapa 2:

- **Compromete la dermis, presencia de necrosis tisular**
- Se presenta como área hiperémica con epidermiólisis superficial.



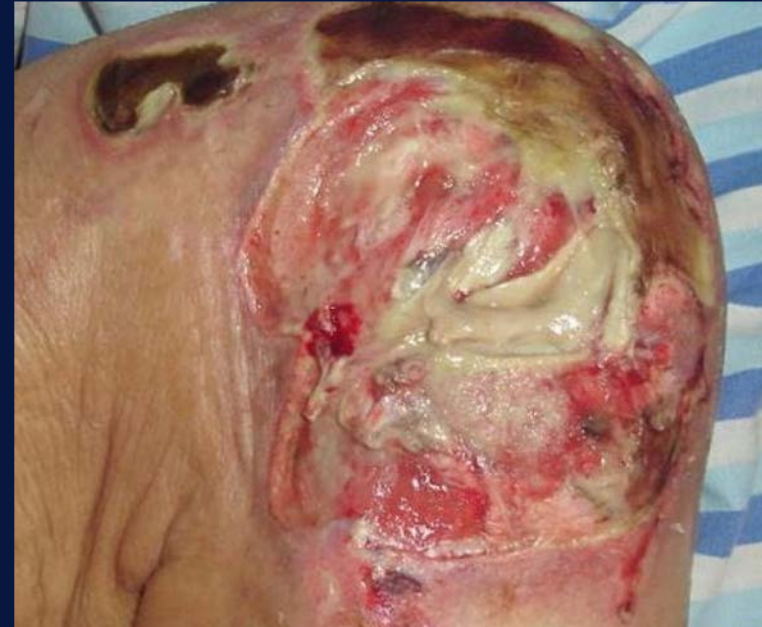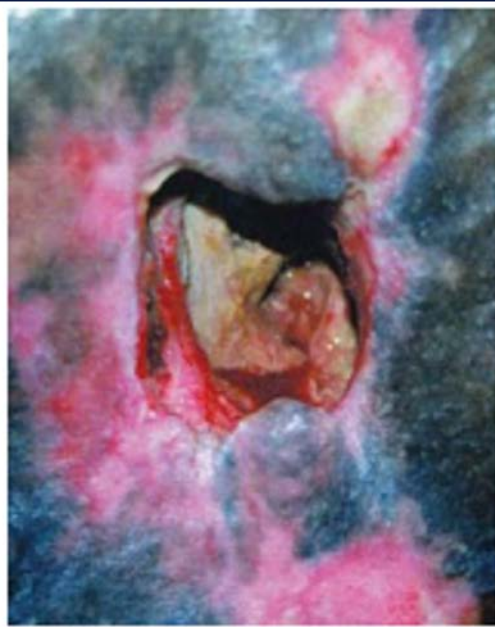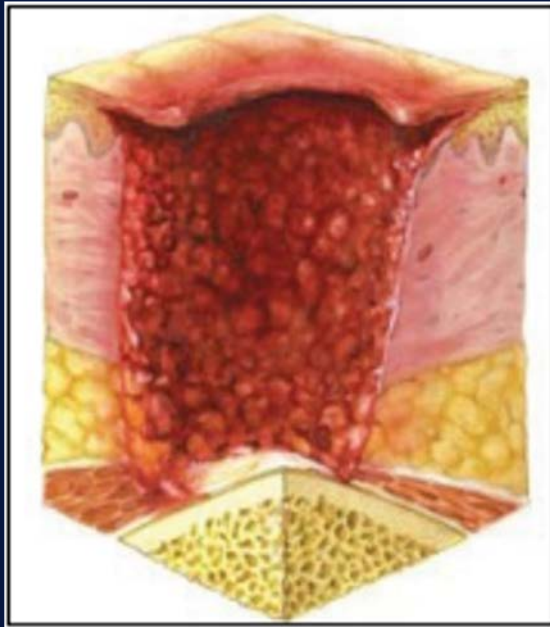
❖ Etapa 3:

- La zona de **lesión y necrosis compromete la fascia profunda.**
- Se pueden generar **éscara.**
- Puede ser visible la **grasa subcutánea.**
- **Músculo, tendón y hueso no expuestos.**



❖ Etapa 4:

- **Lesión y necrosis más allá de la fascia profunda, compromete músculo, tendón o hueso expuesto.**
- Colonizada por microorganismos que pueden desarrollar o no osteomielitis.



Diagnóstico de Osteomielitis crónica asociada a UPP

Se basa en pilares, siendo un paso fundamental la toma de muestras de calidad (en una limpieza quirúrgica en block), para anatomía patológica y cultivo bacteriológico.

1) Pilar histopatológico:

Grados de compromiso: a) afectación sólo de partes blandas, b) infiltrado linfo-plasmocitario principalmente de hueso superficial, tejido fibrótico envolvente y formación de hueso reactivo, c) destrucción ósea, necrosis y secuestro.

Diagnóstico microbiológico

2) Pilar microbiológico: 2 o más cultivos positivos al mismo microorganismo permiten diferenciar infección de colonización.

→ Un solo cultivo positivo no indica por sí solo osteomielitis.

Cual es la etiología más frecuente?

- *Staphylococcus aureus* 2/3 de todos los casos.
- *Streptococcus spp.*
- *Enterobacterales*
- *Pseudomonas aeruginosa*
- *Anaerobios: Bacteroides spp., Peptostreptococcus spp.*

- **Importante:** hasta 30% de los cultivos de biopsia de hueso son polimicrobianos.
- Los hemocultivos tienen baja sensibilidad, pero pueden ser de utilidad en caso de requerir inicio de ATB empírico.

¿Qué lugar tienen los cultivos de las heridas tomados con hisopo?

Se desaconseja la toma (falsos positivos)

(hueso expuesto = hueso colonizado por bacterias).

Diagnóstico imagenológico

- **Las recomendaciones sobre la utilidad de las imágenes se basa en evidencia de mala calidad (escaso N° de pacientes)**
- Sensibilidad y especificidad variable.
- Dificultad para diferenciar osteomielitis de cambios óseos reactivos secundarios al aumento de presión y carga local.
- Lewis *et al.*: TC y las radiografías baja sensibilidad <20% pero muy específicas 80%. Brunel *et al.* compara 44 úlceras por presión RNM vs histología: sensibilidad 94,3%, especificidad 22%.

Tratamiento

Enfoque interdisciplinario:

- Medicina interna
- Cirugía plástica y reparadora
- Traumatología
- Enfermedades Infecciosas
- Fisiatría
- Urología
- Nutrición
- Enfermería
- Trabajo social
- Psicología

Tratar las causas subyacentes:

- Estado nutricional. Comorbilidades.
- Desbridamiento y cuidado de las heridas
- Descarga de presión
- Manejo de la espasticidad (tolerar decúbito ventral)

Tratamiento quirúrgico

Se basa en:

Paso 1º: desbridamiento de tejidos y hueso expuesto evitando la desestabilización osteo-articular.

Paso 2º: administre 10-14 días de un plan antimicrobiano parenteral dirigido al aislamiento microbiológico (muestras tomadas en la cirugía).

Paso 3º: pasado el período anterior es posible realizar la cobertura de planos con colgajo.

¿Qué sucede con los antimicrobianos?

No se ha demostrado beneficio si no se acompaña del cierre planificado de la úlcera.

Recomendación: evite el uso rutinario de antibióticos.

Indicado en:

- 1) osteomielitis confirmada en las que se planifica el cierre definitivo de la úlcera.
- 2) Sospecha de sepsis o frente a infección de piel y partes blandas.

¿Tratamiento empírico si o no?

→ El uso de antimicrobianos previo a la toma de cultivos (biopsia ósea o limpieza quirúrgica) disminuye el rendimiento.

Recomendación:

→ Si el paciente se encuentra estable, diferir su inicio hasta el preoperatorio inmediato, esto no afecta el resultado de los cultivos tomados durante la limpieza quirúrgica.

→ **En paciente inestable no espere para el inicio del plan antimicrobiano.**

¿Qué terapia empírica indicar?

El plan debe cubrir:

- Cocos grampositivos aerobios: especialmente *S. aureus* MS-MR
- Bacilos gramnegativos: Enterobacterales.
- Anaerobios.
- En pacientes con factores de riesgo para meticilino resistencia, multirresistencia asegurar la cobertura empírica.

- Los B.lactámicos son uno de los pilares del tratamiento. Logran alta concentración sérica y una aceptable penetración en el hueso y el tejido en el sitio de la infección.
- La Vancomicina, el Linezolid y la Daptomicina han mostrado efecto anti-biofilm in vitro.
- Hasta el momento se carece de evidencia de calidad sobre cuál es el mejor tratamiento antimicrobiano para ésta patología.

¿Que opciones empíricas podemos utilizar?

Paciente sin FR para MO-MDR

Ampicilina- sulbactam 3g cada 6hs iv
+
TMP-SMX 5-10mg/Kg/día iv dividido en 3
dosis.

con FR para MO-MDR

Vancomicina dosis carga 25-30mg/kg iv,
seguido de 15 mg iv kg c/12hs
+
Piperacilina-Tazobactam 4.5 gr c/6hs iv
○
Meropenem 2g iv cada 8hs

¿Terapia vía oral para la osteomielitis?

Deben cumplirse las siguientes premisas:

- Paciente clínicamente estable y con reactantes de fase aguda en descenso.
- Control adecuado del foco.
- Cumplidos 7-10 días de vía parenteral se puede rotar a la vía oral cuando se cumplen los criterios anteriores.

Duración del tratamiento

- **Recomendado 4 a 6 semanas.**
- La mayoría de los estudios no han mostrado beneficio en prolongar la duración de los antimicrobianos para reducir la recurrencia de la úlcera.
- Si no tiene planeada la cobertura definitiva de la herida, indique tratamientos cortos, con el objetivo de controlar el foco de piel y partes blandas.

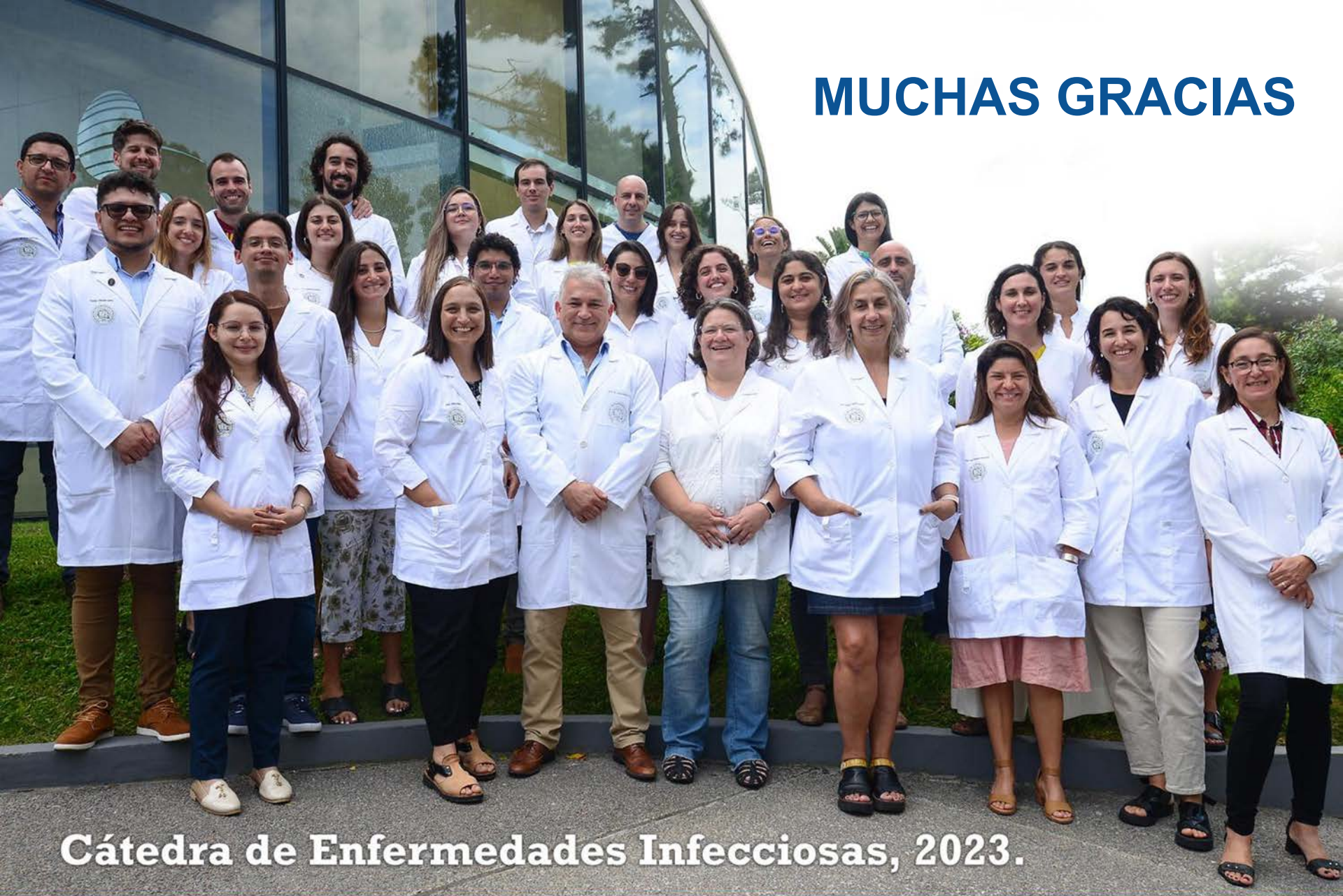50% de recurrencia de las úlceras a los 2 años (por otro microorganismo)

Factores protectores	Factores riesgo
Estilo de vida saludable: ejercicio físico, dieta.	Edad, lesión Medular, DM.
Cuidado preoperatorio de la herida	Conocimiento inadecuado de prevención de úlceras
Control de comorbilidades	Falta de apoyo psicosocial. Desempleo
Alivio de presión: colchón neumático, almohadón	Residencia en hogar de ancianos.
Familia/entorno continente.	

Conclusiones

- **Patología desatendida, prevenible la mayoría de las veces.**
- **Es necesario planificar el tratamiento con un equipo multidisciplinario.**
- **Tratamiento médico-quirúrgico.**
- **Patrón oro diagnóstico infección: cultivo biopsia tejido profundo e histopatología.**
- **No iniciar ATB si no se planifica el cierre de la úlcera (a excepción de una infección de piel y partes blandas o compromiso sistémico).**
- **Se necesita investigación de calidad en esta patología.**

MUCHAS GRACIAS



Cátedra de Enfermedades Infecciosas, 2023.