



Ateneo clínico

Dra. Anaclara Firpo
Dra. Elisa Cabeza
Dra. Mariana Guirado



**Cátedra de
Enfermedades Infecciosas**
UNIVERSIDAD DE LA REPÚBLICA • FACULTAD DE MEDICINA

Caso clínico

SF 52 años. Montevideo, vive con dos hijos. Ama de casa.

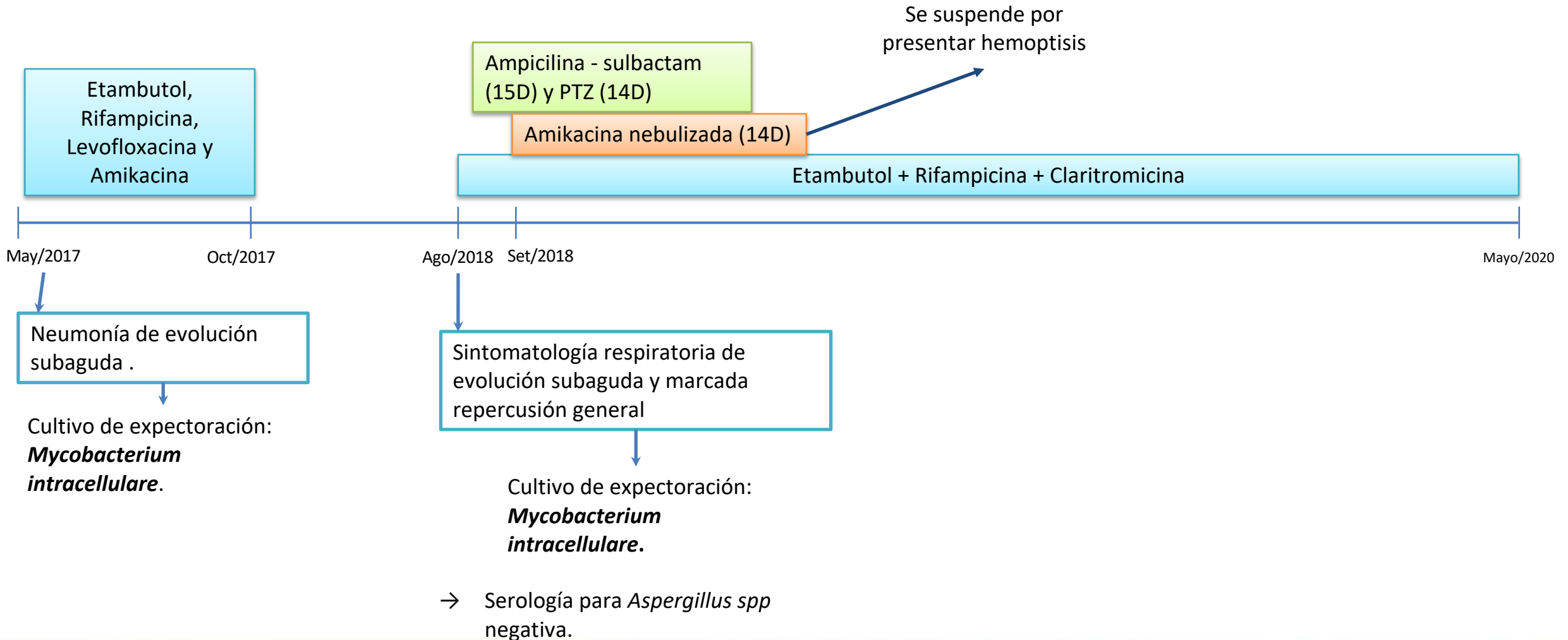
AP:

- Ex tabaquista, IPA 70. En abstinencia hace 4 años. Bronquitis crónica.
- EPOC moderado-severo, diagnosticado en 2018. En tratamiento con tiotropio y salbutamol de rescate, en seguimiento por neumología. Disnea de esfuerzo grado 2 mMRC.
- *Espirometría al diagnóstico (12/2018) informa alteración obstructiva de grado moderado - severo. Oxigenoterapia domiciliaria.
- No alergias medicamentosas.

AI: No inmunizada para SARS-CoV-2, Influenza ni neumococo.



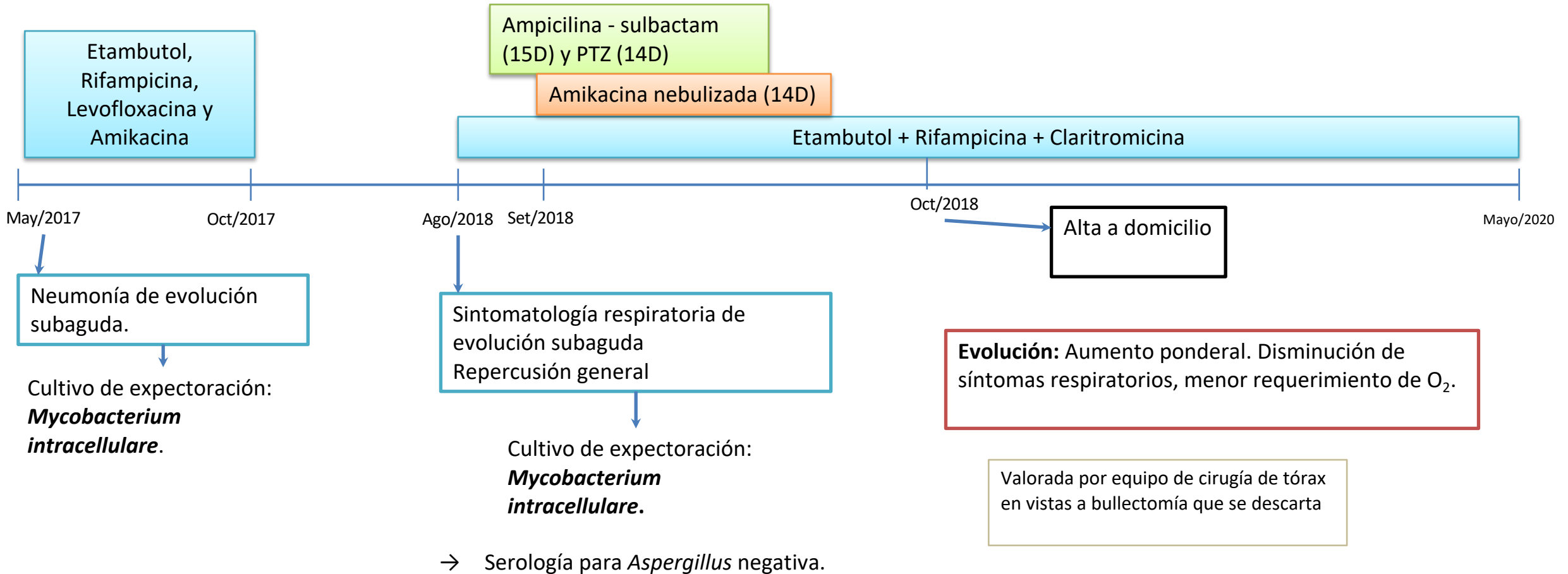
ANTECEDENTE DE LA ENFERMEDAD ACTUAL



TC tórax 29/8/2018 destaca: Disminución volumétrica de hemitórax izquierdo, con ascenso diafragmático, desplazamiento de estructuras mediastinales hacia el mismo lado. Múltiples cavidades de gran tamaño que sobrepasan los límites cisurales y predominan en lóbulos superiores, con paredes engrosadas e irregulares, la mayor a nivel de LSD. Áreas de consolidación y múltiples tractos densos fibrocicatrizales bilaterales, asociados a bronquiectasias. Enfisema centrolobulillar y paraseptal bilateral y difuso, a predominio de lóbulos superiores. Múltiples granulomas de distribución bilateral y difusa. Escaso derrame pleural izquierdo. Aumento de ganglios a nivel mediastinal y en sectores de cuello. Múltiples adenomegalias mediastinales. Hallazgos compatibles con proceso infeccioso de etiología inespecífica.



ANTECEDENTE DE LA ENFERMEDAD ACTUAL



- **Diciembre 2020:** Exacerbación de su disnea habitual, aumento de tos y expectoración. Se realiza baciloscopias y cultivo de expectoración.
- **8/1** → Baciloscopia positiva, inicia tratamiento empírico para tuberculosis pulmonar.
- **29/01** → Se recibe cultivo que desarrolla colonias de *Mycobacterium intracellulare*, se rota tratamiento a **etambutol + rifampicina + claritromicina**.

Mejoría sintomática progresiva y sostenida desde el reinicio del tratamiento anti MAI hasta el mes de abril, se valora en policlínica de infectología, se realiza nuevo estudio de expectoración:

- Directo: Positivo +
- **Cultivo: *M. intracellulare***



Enfermedad actual:

FI 10/5: Aumento de su tos y expectoración habitual que se hace purulenta. Aumento de su disnea habitual que se torna de reposo, mayor requerimiento de oxígeno. Fiebre de hasta 39°C. Astenia.

Examen físico al ingreso: Vigil BOTE Buen estado general. Bien hidratada y perfundida. Apirética. Sin elementos clínicos de inmunocompromiso.

PyM: Normocoloreada.

CV: RR 90 cpm, sin soplos. No IY ni RHY, no edemas de MMII

PP: Eupneica, sin trabajo respiratorio en el reposo. MAV globalmente disminuido, estertores crepitantes en base derecha. Escasos estertores secos difusos. SatO₂ 92% VEA.

Resto del examen físico sp.



Paraclínica al ingreso (10/5):

Hemograma: Hb 12,5 g/dL, Plq 250 mil/mm³, GB 11690/mm³, Neu 8480/mm³ Linf 2080/mm³

Función renal: Azo 26 mg/dL, Crea 0,52 mg/dL

Ionograma: Na 141 mEq/L, K 3,3 mEq/L.

PCR 169 mg/L

ELISA para VIH no reactivo.

HNF PCR SARS-CoV-2 negativo.

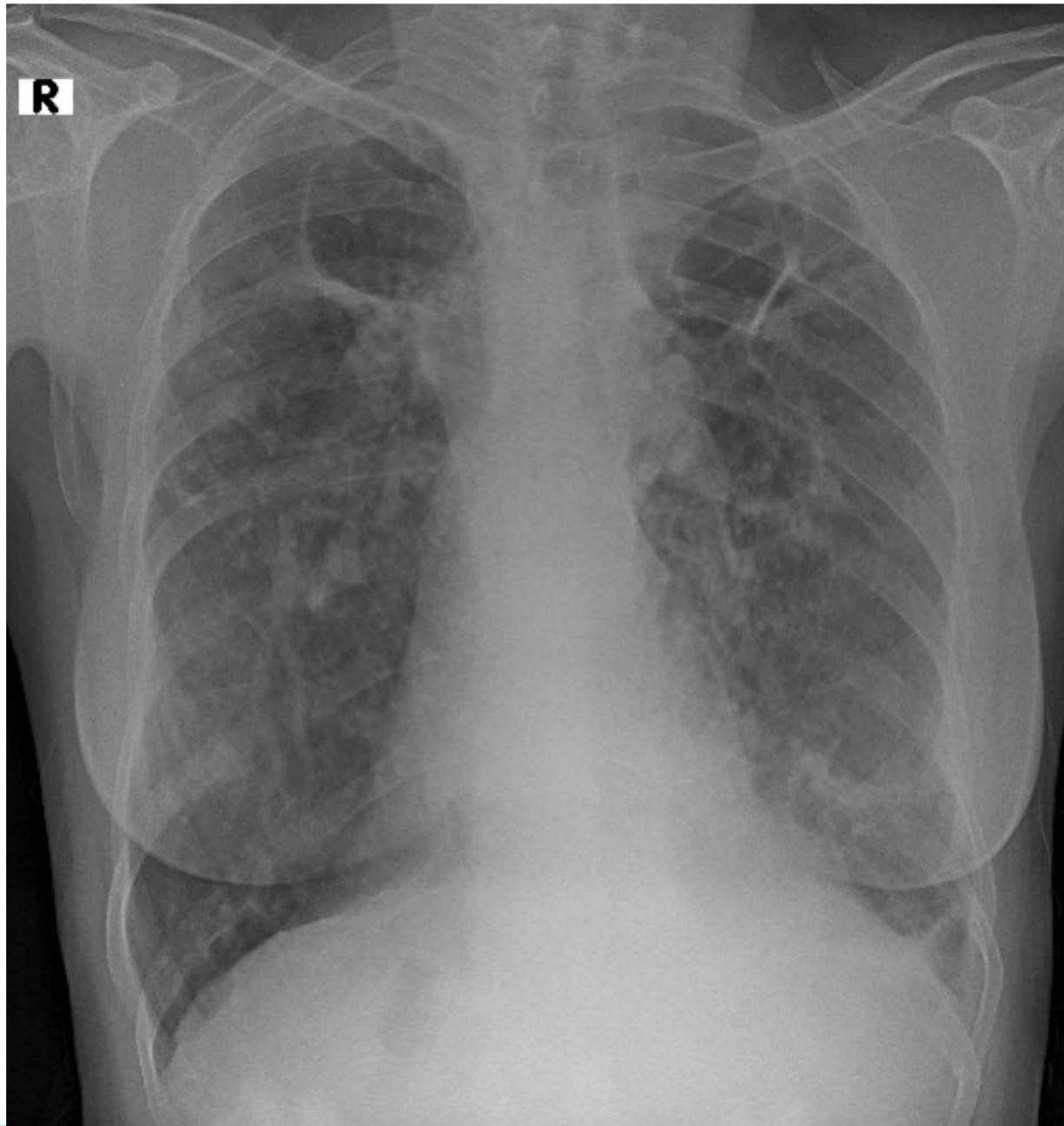
Planteo diagnóstico:

Neumonía de adquisición comunitaria de evolución subaguda, con diagnóstico de EPOC moderado-severo con gran destrucción parenquimatosa cursando infección por *M.intracellulare* bajo tratamiento dirigido.

Conducta:

- Realiza tratamiento con ampicilina-sulbactam 1,5 g c/6 horas iv durante 10 días.
- Continúa con tratamiento anti MAI.





TC tórax 10/5/21

Áreas de enfisema paraseptal y centrolobulillar bilateral a predominio de ambos lóbulos superiores. Tractos densos hilios apicales y basales, que asocian bronquiectasias por tracción. Persisten las cavidades apicales y en segmento apical de LID, de paredes finas y regulares sin niveles hidroaéreos. Persisten sin cambios los múltiples nódulos y micronódulos de distribución bilateral y difusa, algunos de ellos con calcificaciones.

Consolidación de densidad heterogénea con dilataciones bronquiales y broncograma aéreo en su interior, a nivel del segmento basal posterior del LID, no presente en estudio previo. Ganglios laterotraqueales derechos altos y paraesofágicos de hasta 9 mm.



Estudio microbiológico:

Ag. neumocócico en orina negativo.

Estudio de expectoración:

- 12/5: Bacteriológico. Directo: Diplococos gram negativos. Cultivo sin desarrollo.
- 12/5: ZN negativo.
- 13/5: ZN negativo.
- 18/5: Bacteriológico: Directo: microbiota mixta, levaduras y pseudofilamentos. Cultivo: desarrollo polimicrobiano que incluye levaduras.
- 19/5: Tinta china, Gram y Giemsa negativos. ZN negativo. Cultivo micológico pendiente.
- 24/5: **Fresco, Gram, Giemsa: Filamentos de moho.** Tinta china negativa. Cultivo micológico pendiente.



Se recibe cultivo de abril de expectoración, desarrollo de colonias de ***M. intracellulare***.

Conducta:

- Agregar amikacina 1gr i/m dia por 1 mes (FI: 24/05).
- Se agrega voriconazol (FI: 26/5) con planteo de aspergilosis semi invasiva / crónica

Evoluciona favorablemente, sin registros febriles desde el 19/5.

Menor requerimiento de O₂, CN a 3 L/min, sin disnea de reposo, disminución de volumen de expectoración. Descenso de PCR: 80 mg/dL.

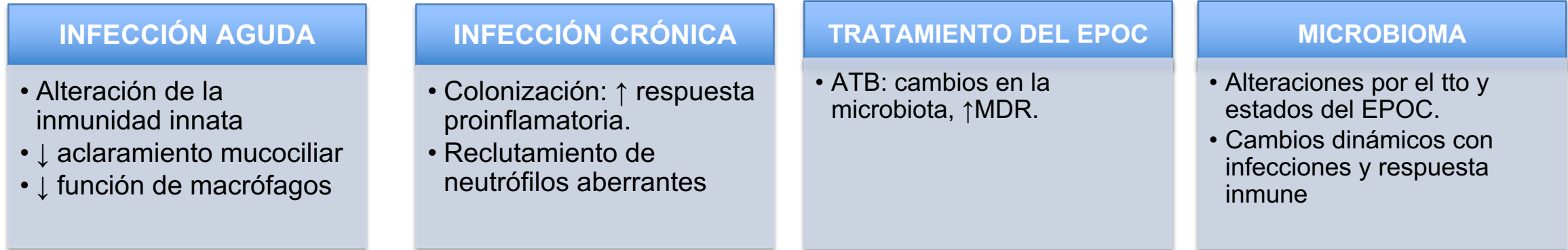
Alta a domicilio con seguimiento en policlínica



REVISIÓN



En la EPOC se generan cambios anatómicos y fisiológicos que favorecen las infecciones respiratorias.



- Las exacerbaciones son la principal causa de muerte en la EPOC avanzada. Se asocian con una peor calidad de vida.
- Más del 80% de las exacerbaciones son infecciosas.
- El uso de corticoides inhalados aumenta el riesgo de neumonía bacteriana y tuberculosis pulmonar.

Se ha demostrado el uso de la **procalcitonina** como indicador de infección bacteriana, para valoración de inicio de tratamiento antibiótico y seguimiento.



Microorganismos más frecuentemente implicados

Bacterias

- *Haemophilus influenzae*
- *Streptococcus pneumoniae*
- *Moraxella catarrhalis*
- *Pseudomonas aeruginosa*
- *Chlamydophila pneumoniae*
- Micobacterias no tuberculosas

Virus

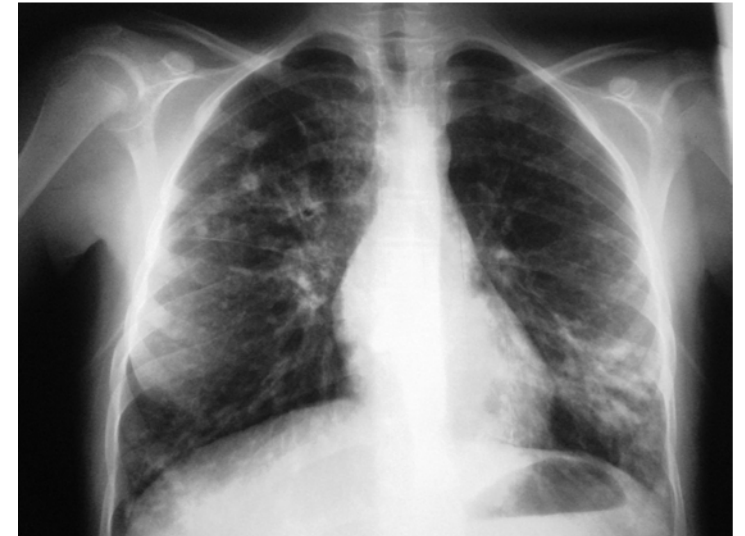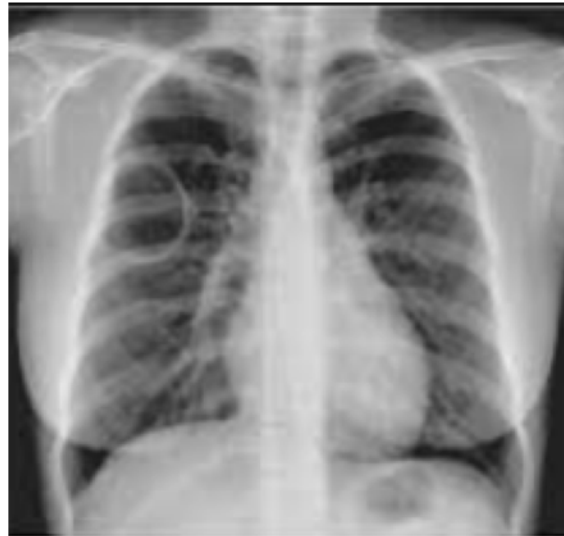- *Rhinovirus/enterovirus*
- Virus respiratorio sincitial
- *Influenza*
- *Adenovirus*

Hongos

- *Aspergillus spp.*
- *Pneumocystis jirovecii*

Variaciones según alteraciones del parénquima:

- Bronquiectasias: ***Pseudomonas aeruginosa***, *Klebsiella pneumoniae*, *Acinetobacter baumannii*, *Stenotrophomonas maltophilia*.
- Cavidades: **Micobacterias**. Infecciones fúngicas (*Aspergillus complex*)



¿Cómo afectan las infecciones a la progresión del EPOC?

- Exacerbaciones frecuentes disminuyen la funcionalidad del pulmón con descenso de VEF₁.
- Los paciente con menor VEF₁ mostraron mayor número de exacerbaciones y severidad de las mismas.
- En pacientes con VEF₁ <50 aumenta riesgo de infección por ***Pseudomonas spp.***

ORIGINAL ARTICLE

Relationship between exacerbation frequency and lung function decline in chronic obstructive pulmonary disease

G C Donaldson, T A R Seemungal, A Bhowmik, J A Wedzicha

Thorax 2002;57:847-852

- La disminución de la función pulmonar puede estar relacionada con la inflamación de la vía aérea la cual aumenta en las exacerbaciones, especialmente las de origen infeccioso.
- Los pacientes con exacerbaciones frecuentes tienden a aumentar y variar la colonización bacteriana.



ELSEVIER

respiratoryMEDICINE

Exacerbations and lung function decline in COPD: New insights in current and ex-smokers

D. Makris^{a,*}, J. Moschandreas^b, A. Damianaki^c, E. Ntaoukakis^c, N.M. Siafakas^a, J. Milic Emili^d, N. Tzanakis^a

- Mayor descenso de VEF₁ en pacientes con exacerbaciones frecuentes, máxima en fumadores actuales.
- En ex fumadores se observó una reducción en número de exacerbaciones anuales con menor descenso de VEF₁



Micobacterias atípicas

- Más de 150 especies.
- Se dividen en especies de crecimiento rápido y crecimiento lento.
- Distribución mundial y ubicuas en el ambiente, incluyendo el agua, tierra, materia vegetal, animales y pájaros.
- Comportamiento oportunista
- Requieren alteración de la barrera del huésped: Enfermedad pulmonar de base (EPOC, bronquiectasias, fibrosis quística, etc) y/o inmunosupresión.
- EPOC+MNT se asocia a peor pronóstico con mayor declinación de VEF₁.

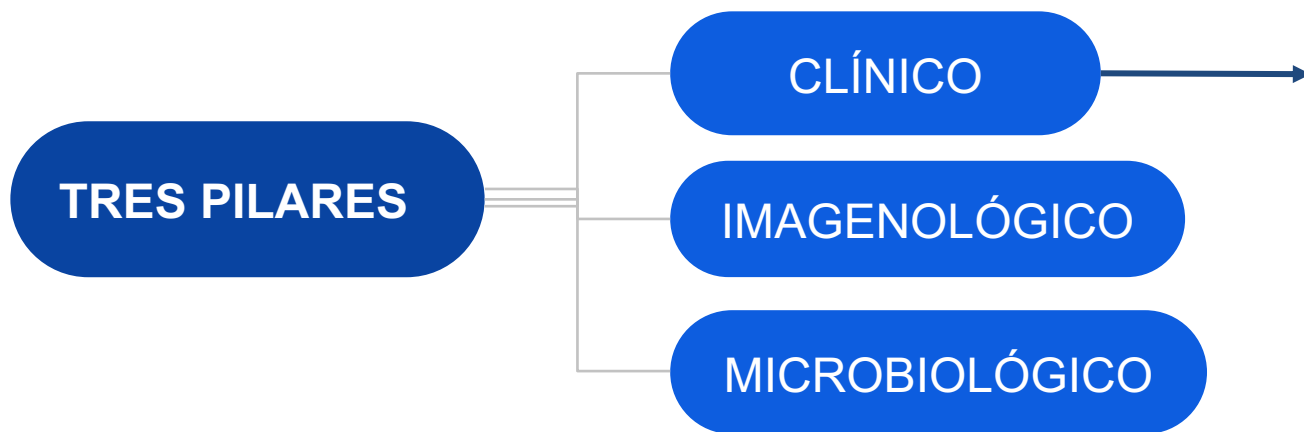
Crecimiento lento	Crecimiento rapido
<i>M. avium complex</i> - <i>M. avium</i> , <i>M. intracellulare</i>	<i>M. Abscessusc</i>
<i>M. kansasii</i>	<i>M. chelonae</i>
<i>M. malmoensea</i>	Grupo <i>M. fortuitum</i>
<i>M. xenopi</i>	<i>M. mucogenicum</i>
<i>M. szulgaia</i>	<i>M. Inmunogenum</i>
<i>M. scrofulaceum</i>	<i>M. Smegmatis</i>
<i>M. haemophilum</i>	<i>M. Wolinskyi</i>
<i>M. simiae</i>	<i>M. Goodii</i>
<i>M. celatum</i>	
<i>M. gordonae</i>	

Micobacteriosis atípicas

- **VIH con inmunosupresión severa.** (*M. avium complex*.) Forma clínica más frecuente. CD4 menor a 50/mm³. Enfermedad diseminada (ganglios linfáticos, hepato esplenomegalia, repercusión general, 10% afección pulmonar). Diagnóstico por HC, sensibilidad del 90-95%. Profilaxis primaria con azitromicina.
- **EPOC.** (*M. avium complex. M. intracelulare. M. kansasii*.) Mayor riesgo en EPOC severo, pacientes con destrucción parenquimatosa mayormente cavidades y bullas. Presentación clínica más frecuente pulmonar subaguda-crónica. Diagnóstico a través de secreciones respiratorias. No hay evidencia suficiente para realizar profilaxis primaria.
- **Linfadenitis cervicofacial.** (*M. avium complex. M. scrofulaceum*) En niños, entre 1-5 años. Afectación cadenas linfangíticas cervicales, unilateral, indoloras. Diagnóstico a través de las biopsias ganglionares. Tratamiento quirúrgico, tratamiento médico discutible.



DIAGNÓSTICO



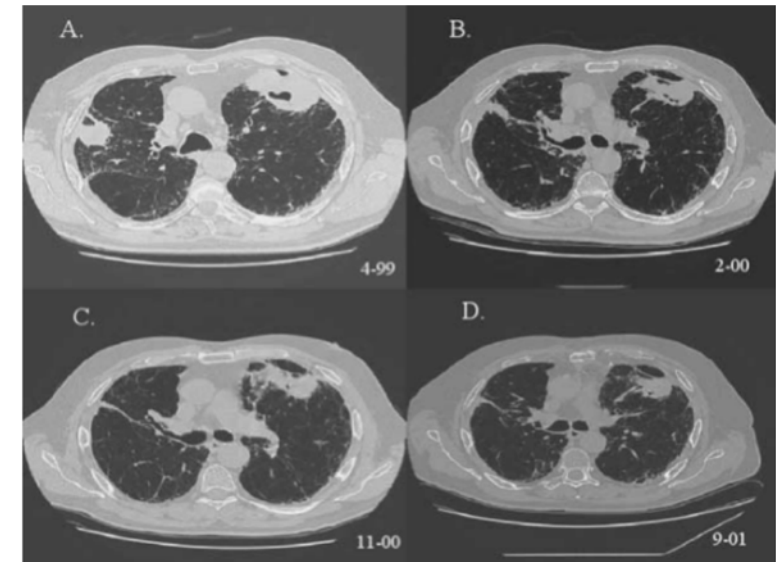
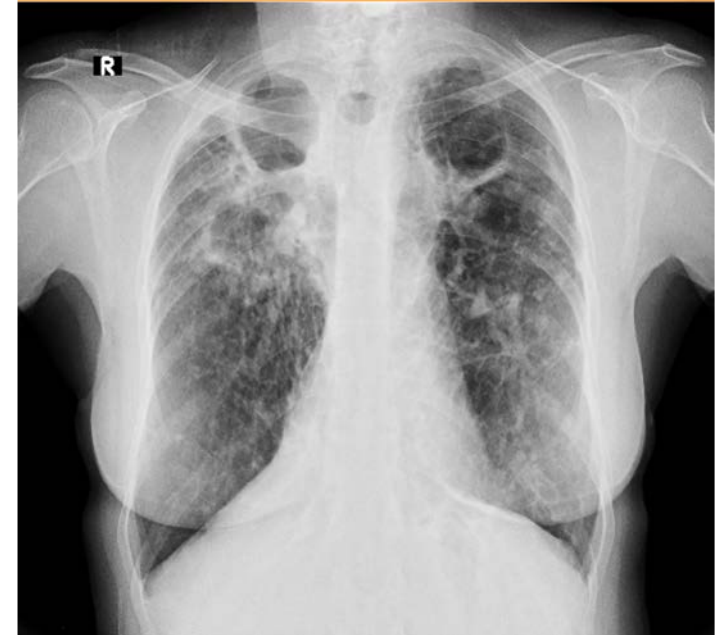Evolución subaguda difícil de diferenciar de síntomas habituales del EPOC

- Aumento de la disnea habitual.
- Mayor número de exacerbaciones.
- Cambio en características del esputo.
- Astenia, adelgazamiento.
- Cambios en RxTx.

Diagnóstico imagenológico

Presentaciones variables, hallazgos no específicos:

- Cavitarias y fibrocavitarias
- Infiltrado nodular
- Consolidaciones
- Nódulos múltiples o solitarios (descartar malignidad)
- Bronquiectasias



Microbiológico

Muestras: expectoración seriadas de esputo matinal, FBC/LBA

1- Tinciones: Ziehl-Neelsen, Kinyoun y fluorescencia

Difícil distinción de otras micobacterias, diagnóstico presuntivo por sus características morfológicas y por su abundancia en las muestras extrapulmonares.

2- Cultivos:

- Medios sólidos: Crecen a 37 °C en los medios convencionales (ej. Lowenstein-Jensen), 3 a 6 semanas.
- Medios líquidos.

3- Identificación: Métodos moleculares, incluidas la secuenciación génica y la espectrometría de masas (MALDI-TOF).

4- Sensibilidad: Se realiza en *M. avium complex*, *M. kansasii*, *M. marinum*, micobacterias no pigmentadas de crecimiento rápido.



Guía IDSA

Clínicos	Síntomas pulmonares, Exclusión adecuada de otros diagnósticos posibles (p. ej., tuberculosis)	Se requieren ambos
Radiológicos	Cavitación o nódulos en radiografía pulmonar, o bronquiectasias multifocales con múltiples nódulos pequeños en TC de alta resolución	
Microbiológicos	<ul style="list-style-type: none">- Cultivos positivos de al menos 2 muestras seriadas de esputo. Si éstos no son diagnósticos, repetir la baciloscopia y cultivos de esputo de forma periódicaó- Cultivo positivo de al menos un LBAó- Biopsia transbronquial u otra biopsia pulmonar con histopatología propia de presencia de micobacterias (granuloma inflamatorio o BAAR) y cultivo positivo para MNT,o biopsia con características histopatológicas micobacterianas y uno o más esputos, o BAL con cultivo positivo para MNT	Se requiere uno

En pacientes con alta sospecha de MNT pero sin otros criterios diagnósticos deberá pautarse un seguimiento periódico hasta que se pueda establecer o rechazar claramente el diagnóstico, realizando cultivos y baciloscopias seriadas.



Tratamiento:

- Un único cultivo aislado con desarrollo sin otros criterios diagnósticos, no es indicación de tratamiento.
- Ajustar según especie y susceptibilidad, extensión de la infección y comorbilidades.
- Se recomienda combinación de 3 fármacos.
- Control estrecho de posibles efectos adversos.

Tratamiento empírico:

- Etambutol
- Rifampicina
- Macrólido (claritromicina / azitromicina)

Administración:

- Diariamente
- Trisemanal: MAC en ausencia de cavidades.

Duración:

- 12 meses posteriores a negativización del cultivo.

- **MAC:** claritromicina 500 mg c/12hs + etambutol 15 mg/kg/día + rifampicina 600 mg/ día o rifabutina 300 mg/día
- **M. kansasii:** rifampicina 600 mg/día, isoniazida 300 mg/día y etambutol 15 mg/kg/día
- **M. abscessus:** amikacina 15 mg/kg/día + imipenem 1 g c/12hs ó cefoxitina 8-12 g/día + claritromicina 500 mg c/12hs



Table 1. Treatment recommendations.

		British Thoracic Society Guidelines (2017)	ATS/IDSA Guidelines (2007)
NTM-pulmonary disease treatment	M. avium complex	<p>Nodular/Bronchiectatic: Rifampin ± Ethambutol ± Clarithromycin/ Azithromycin</p> <p>Fibrocavitary or severe disease: Rifampin ± Ethambutol ± Clarithromycin/ Azithromycin ± Amikacin</p> <p>Disseminated: Ethambutol ± Clarithromycin or Azithromycin ± Amikacin Alternative if clarithromycin resistant: Rifampin + Ethambutol + Isoniazid (± amikacin 3 months)</p>	<p>Nodular/Bronchiectatic: Rifampin ± Ethambutol ± Clarithromycin/ Azithromycin</p> <p>Fibrocavitary or severe disease: Rifampin ± Ethambutol ± Clarithromycin/Azithromycin ± Amikacin</p> <p>Disseminated: Ethambutol ± Clarithromycin or Azithromycin ± Amikacin</p>
	M. kansasii	Rifampin ± Ethambutol ± Isoniazid or Clarithromycin/Azithromycin	Rifampin + Ethambutol + Isoniazid + Pyridoxine
	M. xenopi	Rifampin ± Ethambutol ± Clarithromycin/Azithromycin ± Isoniazid or quinolone (ciprofloxacin or moxifloxacin)	Rifampin ± Ethambutol ± Isoniazid ± Clarithromycin/Azithromycin ± surgery resection
	M. malmoense	Rifampin ± Ethambutol ± Clarithromycin/Azithromycin or ciprofloxacin	Rifampin ± Ethambutol ± Isoniazid ± Clarithromycin/Azithromycin or quinolone
	M. abscessus	<p>Initial phase 4 weeks: Amikacin (iv) + Tigecycline (iv) + Imipenem (iv) + Clarithromycin/Azithromycin (oral) if macrolide-sensitive or absence of inducible macrolide resistance.</p> <p>Continuation phase (inhaled and/or oral regimen):</p> <ul style="list-style-type: none"> • If macrolide-sensitive or inducible macrolide resistance: Clarithromycin/ Azithromycin (oral)+ Nebulized Amikacin + 1–3 added drugs depending on susceptibility (clofazimine, linezolid, minocycline, or doxycycline, moxifloxacin, or ciprofloxacin, and co-trimoxazole.) • If macrolide resistance: Nebulized Amikacin + 2–3 added drugs depending on susceptibility (clofazimine, linezolid, minocycline, or doxycycline, moxifloxacin, or ciprofloxacin, and co-trimoxazole.) 	<p>Focal lung disease: Combined initial chemotherapy + Surgical resection</p> <p>Multidrug therapy with a macrolide, amikacin, cefoxitin or imipenem over several months.</p>

¿Cuándo agregar un cuarto fármaco?

RECOMENDACIONES IDSA:

- Desde el inicio en pacientes con cavidades, bronquiectasias severas ó resistencia a macrólidos.
- Infección por MAC diseminada.
- Infección por *M. xenopi*, *M. malmoense*.

Fármacos de elección:

- **Amikacina**
- Estreptomicina

- Se recomienda tratamiento por al menos 2-3 meses
- La finalidad del tratamiento es coadyuvar al tratamiento inicial.

Dosis:
Amikacina 15 mg/kg en forma iv o im

Estrategias coadyuvantes

ANTIBIÓTICOS INHALADOS

- **Amikacina liposomal** inhalada: Ante persistencia de cultivos positivos posterior a 6 meses de tratamiento.
- En pacientes que no pueden recibirla iv por efectos adversos.
- El uso en concomitancia con tratamiento sistémico ha mostrado mayores tasas de negativización de cultivos a los 6 meses en paciente con infección refractaria por MAC.
- Dosis: 500 mg/día.

TRATAMIENTO QUIRÚRGICO

En pacientes seleccionados con infección por MNT, se sugiere resección quirúrgica del área afectada como tratamiento coadyuvante, principalmente en pacientes con daño pulmonar previo.

¿En quienes se plantea?

- No respuesta al tratamiento médico.
- Cavidades múltiples, de gran tamaño o complicadas.
- Presencia de complicaciones: hemoptisis, bronquiectasias severas..



Recaída vs reinfección

- Difícil de catalogar.
- Confirmación mediante la genotipificación de los aislamientos.
- Recaída: Pacientes que recibieron menos de 10 meses de tratamiento post primer cultivo negativo y presentan cultivos positivos posteriores a suspendida la terapia.
Por lo general entre los primeros 9 -12 meses de suspendida.
- Reinfección: Pacientes que recibieron entre 10 y 12 meses de tratamiento post primer cultivo negativo y presentan cultivos positivos posteriores a suspendida la terapia.
Riesgo de por vida, reinfecciones crónicas en enfermedad bronquiectásica.



A propósito del caso clínico:

BMJ Open
Respiratory
Research

Prevalence and risk factors for chronic co-infection in pulmonary *Mycobacterium avium* complex disease

Kohei Fujita,¹ Yutaka Ito,¹ Toyohiro Hirai,¹ Takeshi Kubo,² Kaori Togashi,² Satoshi Ichiyama,³ Michiaki Mishima¹

Estudio retrospectivo: analiza características, imagenológicas (TC TX) y resultados microbiológicos. 275 pacientes con MAC pulmonar en el Hospital Universitario de Kyoto entre enero de 2001 y mayo de 2013.

- Pacientes con enfermedad pulmonar por *M. intracellulare* tuvieron síntomas más severos y un peor pronóstico en comparación con *M. avium*.
- Presentaron mayor daño pulmonar que los que cultivaron *M. avium*.
- En *M. intracellulare* son comunes las recaídas, la supresión crónica se puede considerar.
- EPOC y la infección por *M. intracellulare* son factores de riesgo para el desarrollo de co-infecciones crónicas.
- La infección por *M. intracellulare* tiene una asociación significativa con co-infecciones intermitentes y crónicas, especialmente con *Aspergillus complex*.



A propósito del caso clínico

- Múltiples reportes de coinfección. Entre 4,0% -17% de los pacientes con MNT desarrollaron aspergilosis crónica.
- Asociación significativa entre enfermedad pulmonar por *M. intracellulare* y aspergilosis crónica (OR 4,0; IC del 95%: 1,1 a 14,5; p = 0,036).
- Mayor riesgo de aspergilosis crónica entre los pacientes con GCC sistémicos e infección por *M. intracellulare*.
- La mitad presenta coinfección simultánea, realizándose diagnóstico de forma concomitante de aspergilosis y MNT.
- La otra mitad desarrolla la aspergilosis en la evolución de la infección por MNT.
- *A. fumigatus*, *A.niger*, *A.terreus*.



Aprendizajes

- En EPOC afecta la barrera del huésped contra microorganismos predisponiendo a las infecciones respiratorias.
- Las exacerbaciones infecciosas producen disminución de la función pulmonar.
- Micobacterias atípicas ubicas del ambiente.
- Existen 3 presentaciones clínicas de micobacteriosis por MNT clásicas: diseminada, pulmonar crónica y linfadenitis.
- Un cultivo con desarrollo de MNT debe ser interpretado siempre en el contexto clínico.
- Requieren tratamiento con múltiples fármacos por tiempo prolongado, 12 meses posterior a cultivos negativos.
- Aumentan el riesgo de co-infecciones crónicas, mayormente asociación de *M. avium complex* y de *M. intracellulare* con *Aspergillus spp*
- La profilaxis primaria está únicamente demostrada en pacientes con VIH e inmunodepresión severa.





Cátedra de Enfermedades Infecciosas, 2021.

