

# QUERATITIS FÚNGICA

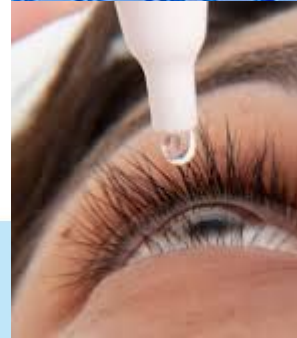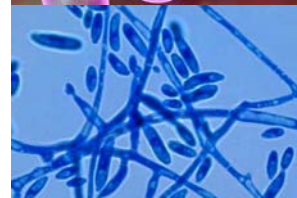
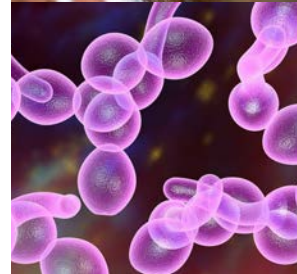ATENEO  
INTERDISCIPLINARIO

**Enfermedades Infecciosas:** *Dra. Lucía Dalcín, Dr. Jeremy Tairovich, Asist. Dra. Sofia Griot.*

**Participan:**

- *Cátedra de Oftalmología: Dra. Macarena Aldabalde*
- *Laboratorio de Microbiología: Dr. Mauricio Carbia, Dr. Pilar Gadea*

**NOVIEMBRE 2022**



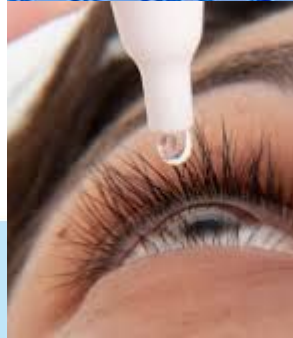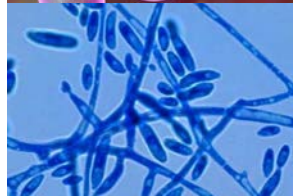
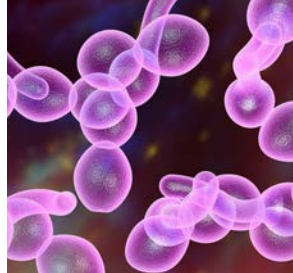# MAPA DE RUTA

## 1. CASOS CLÍNICOS

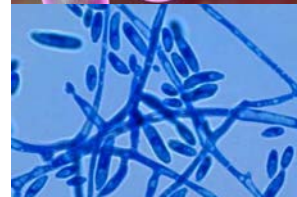
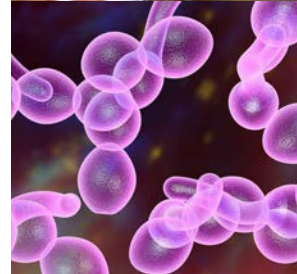- Historia 1
- Historia 2
- Historia 3

## 2. REVISIÓN BIBLIOGRÁFICA

- Definición
- Epidemiología
- Factores de riesgo
- Etiología
- Patogenia/historia natural
- Diagnóstico
- Tratamiento



# CASOS CLÍNICOS



# HISTORIA CLÍNICA 1

SM, 66 años. Procedente de Rivera. Trabajador de la construcción.

**AP:** Tabaquista, DM2 insulinorequiente.

**AEA:** Trauma ojo derecho con esquirla de madera 1 semana antes de consulta.

**EA:** Disminución de agudeza visual de una semana de evolución, ojo rojo y dolor.

**Dg oftalmológico:** queratitis infecciosa grado 3.

## **Microbiología:**

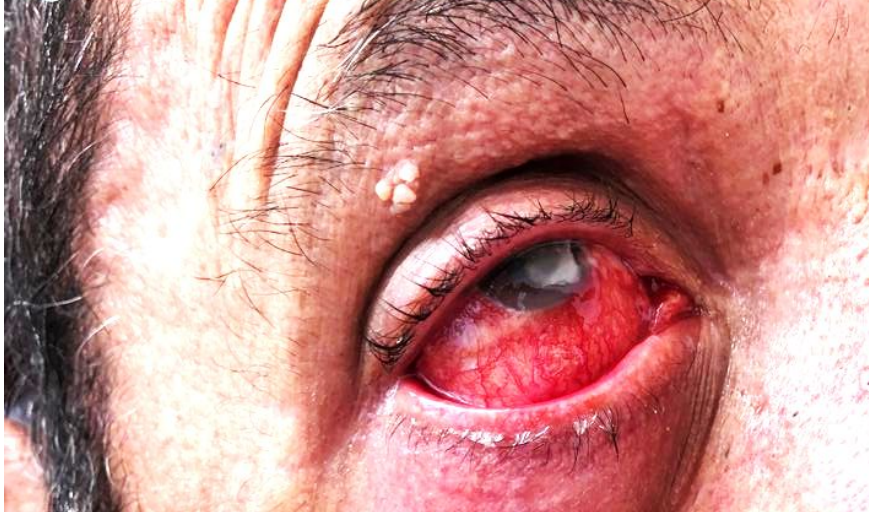- Muestras: Directo filamentos de moho.
- Cultivo: *Fusarium spp.*

## **Tratamiento:**

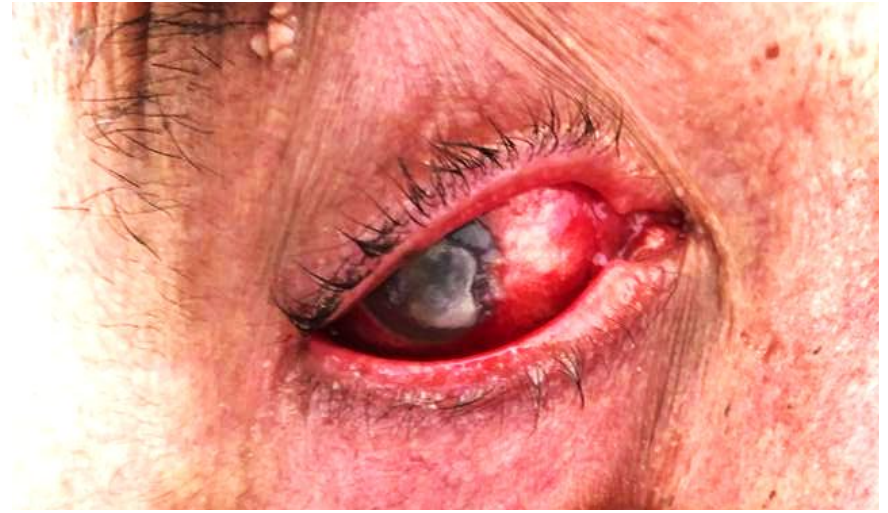- Anfotericina B tópico + Voriconazol 200 mg vía oral cada 12 horas
- Rota a voriconazol tópico + Voriconazol 200 mg vía oral

**Evolución:** Seguimiento ambulatorio por oftalmología con buena evolución.

**DÍA 3**



**DÍA 14**



# HISTORIA CLÍNICA 2

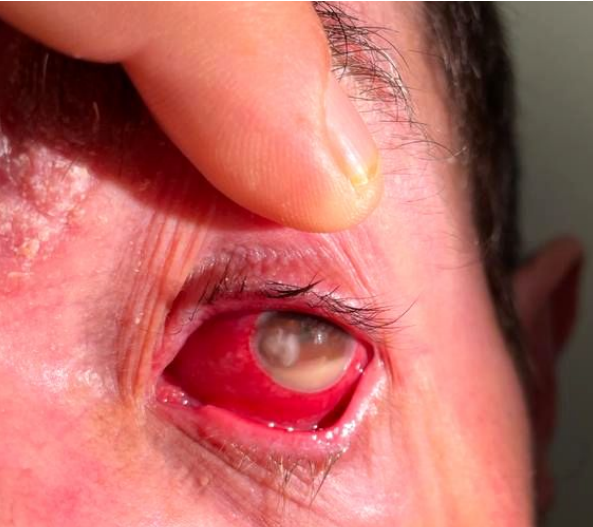SM, 50 años. Mal medio socio económico. Cuidacoches.

- **AP:**
  - VIH diagnóstico 2004: TARV Coformulado 3TC/ABC/DTG. CD4 328 cel/mm<sup>3</sup>, CV < 20 copias mm<sup>3</sup>. IO previas: PCP, TBC, neurotoxoplasmosis. No coinfecciones.
  - Consumo problemático de alcohol.
  - Cáncer de laringe: laringectomizado hace 5 años.
  - Ceguera derecha por traumatismo directo hace años.
- **EA:** cuadro de 5 días de evolución de dolor ocular, sensación de cuerpo extraño y secreción purulenta + disminución de la agudeza visual aguda. No trauma previo, no uso de corticoides tópicos o lentes de contacto.
- **Dg oftalmológico:** Queratitis infecciosa
  - Microbiología:
    - Directo: PMN y bacilos gram negativos. Mico: Filamentos moho.
    - Cultivos: Bacteriológico *Moraxella lacunata*. Mico: *Cladosporium*
- **Tratamiento:**
  - Empírico: tópico antibiótico ceftazidime, moxifloxacina y vancomicina y anfotericina B tópico.
  - Sistémico con voriconazol oral y Ciprofloxacina iv.

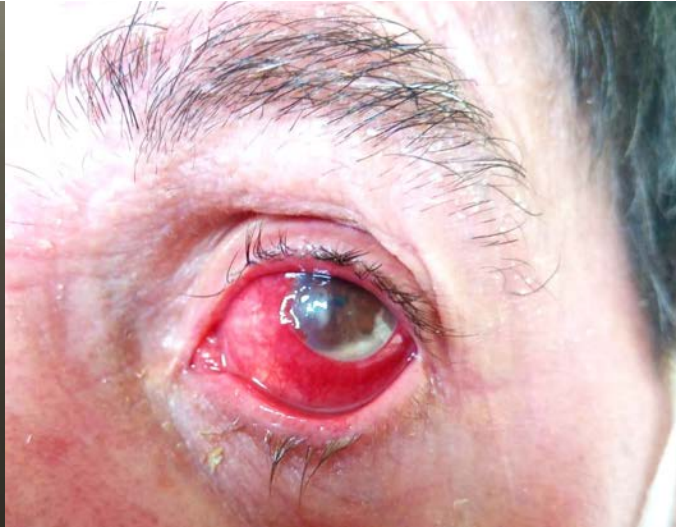**Evolución:** Buena evolución, recupera agudeza visual, tratamiento tópico.



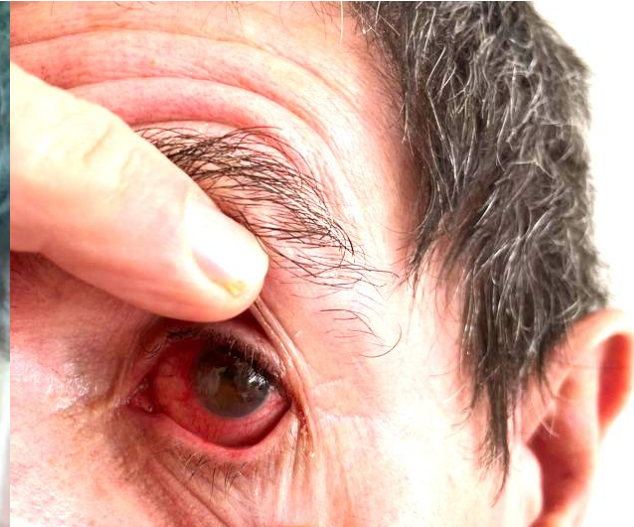**DÍA 8**



**DÍA 11**



**DÍA 55**



# HISTORIA CLÍNICA 3

SM 51 años, PPL desde hace 10 años.

## AP:

- VIH diagnóstico hace 9 años, con regular adherencia al TARV, reinició 4 meses previo con TDF+3TC+DTG con buena adherencia. CD4 139 cel/mm<sup>3</sup> CV 54 cop/mL. No oportunistas. VHB patrón resuelto. No otras coinfecciones.

**AEA:** Herpes Zoster compromiso oftálmico meses previos, varios episodios de recidiva al suspender el tratamiento antiviral. Ingreso previo por 1 mes con diagnóstico inicial de infección ocular por varicela zoster. Recibe Aciclovir sistémico iv + dexta gotas. Se descartó afectación meníngea. Úlcera neurotrófica tratamiento al alta tratamiento con lente de contacto y tópico.

**EA:** Reingresó a la semana por mala evolución y aumento de tamaño de úlcera corneal.

## Estudio microbiológico biopsia corneal:

- Directo: Abundantes PMN, levaduras y pseudofilamentos.
- Cultivo: *Candida albicans*. Sensible Fluconazol y Anfotericina B.



**Tratamiento:** Fluconazol y Anfotericina B tópico + fluconazol 400 c/12 hs IV. Se rota a Voriconazol tópico por mala evolución. Fluconazol sistémico por 6 semanas.

**Evolución:** tórpida, con nuevas recidivas de zoster y persistencia de úlcera corneal.

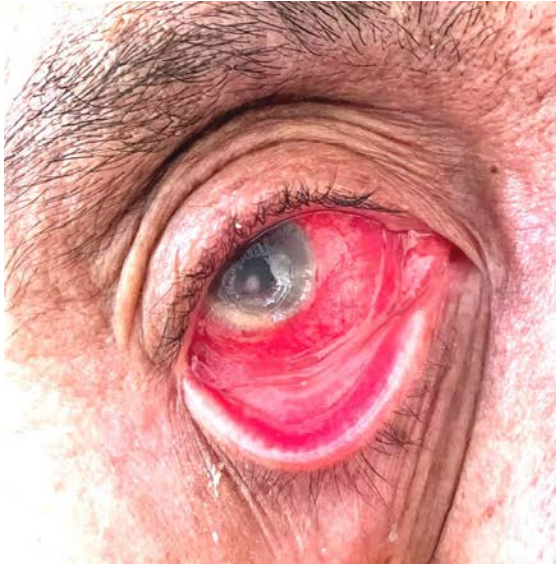**Nueva biopsia a los 2 meses:**

- Directo: Levaduras y pseudofilamentos.
- Cultivo: sin desarrollo

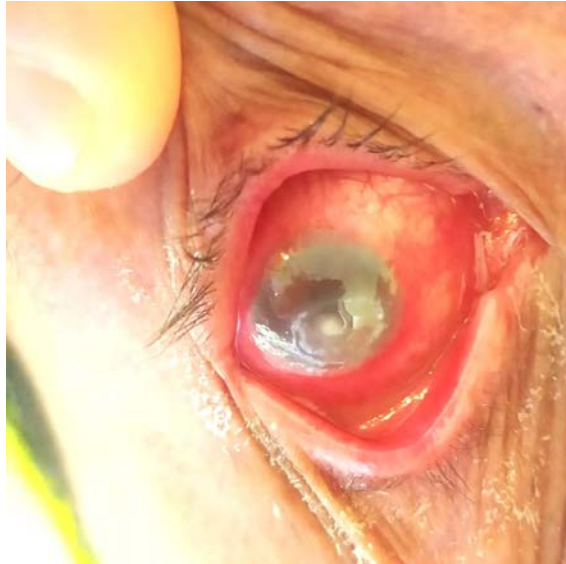**Conducta:** Se mantiene anfotericina B tópica, voriconazol tópico y se agrega voriconazol VO inducción 400 mg c/12 mantenimiento 200 mg c/12 hs. Aciclovir 800 mg IV c/8 hs, cumplido tto continua con

**Evolución:** dada buena evolución, alta con tto tópico voriconazol y anfo b topicas cada 6 hs, moxifloxacina cada 6 hs, ciclosporina cada 12 hs, cicloplejicos cada 12 hs. Profilaxis valaciclovir 500 c/12 VO por tiempo a definir.

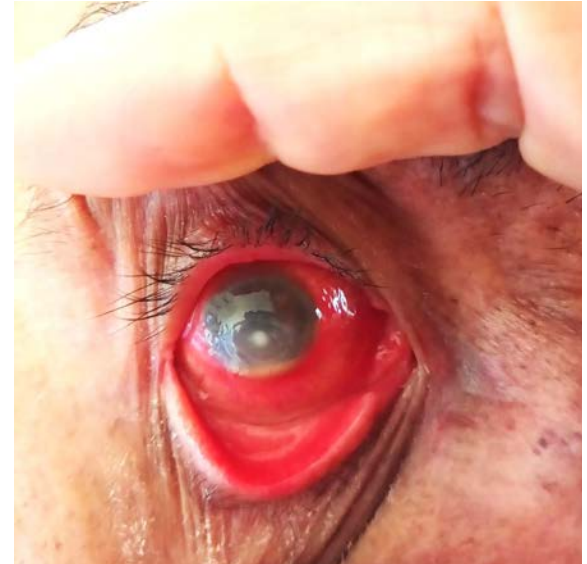**DÍA 5**



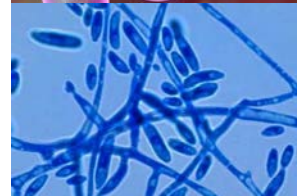
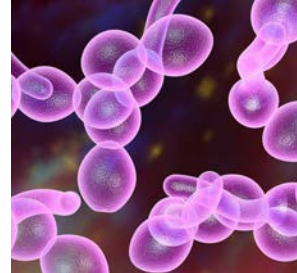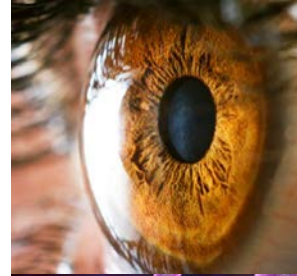**DÍA 28**



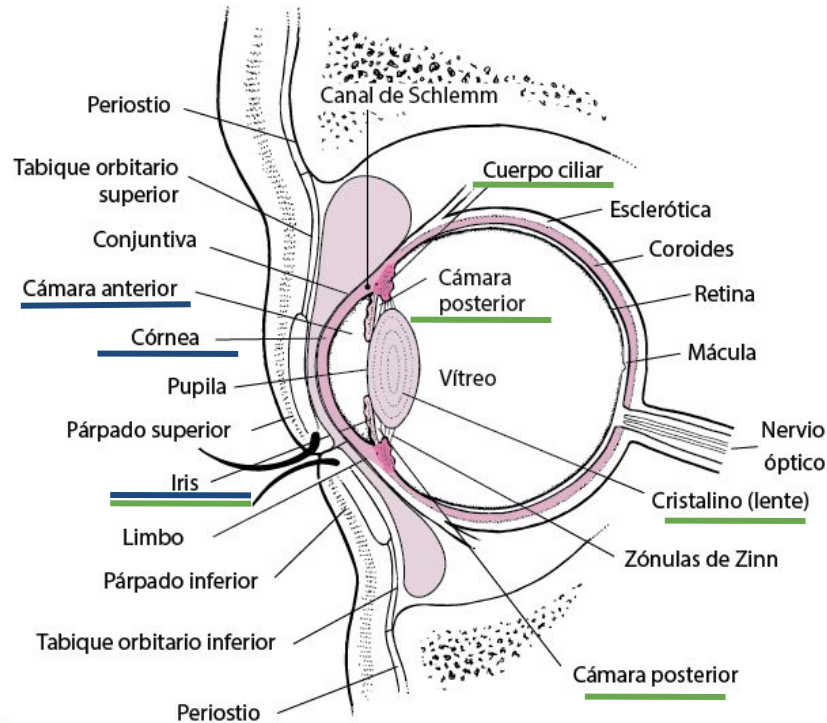
**DÍA 32**



# REVISIÓN BIBLIOGRÁFICA



# ANATOMÍA Y DEFINICIÓN



## Queratitis infecciosa:

- Defecto en el epitelio corneal
- Inflamación del córnea.
- Replicación de microorganismos que incluyen: virus, bacterias, protozoarios y **hongos**.

*Queratitis fúngica, queratitis micótica, queratomycosis, oculomycosis*

■ Cámara anterior

■ Cámara posterior

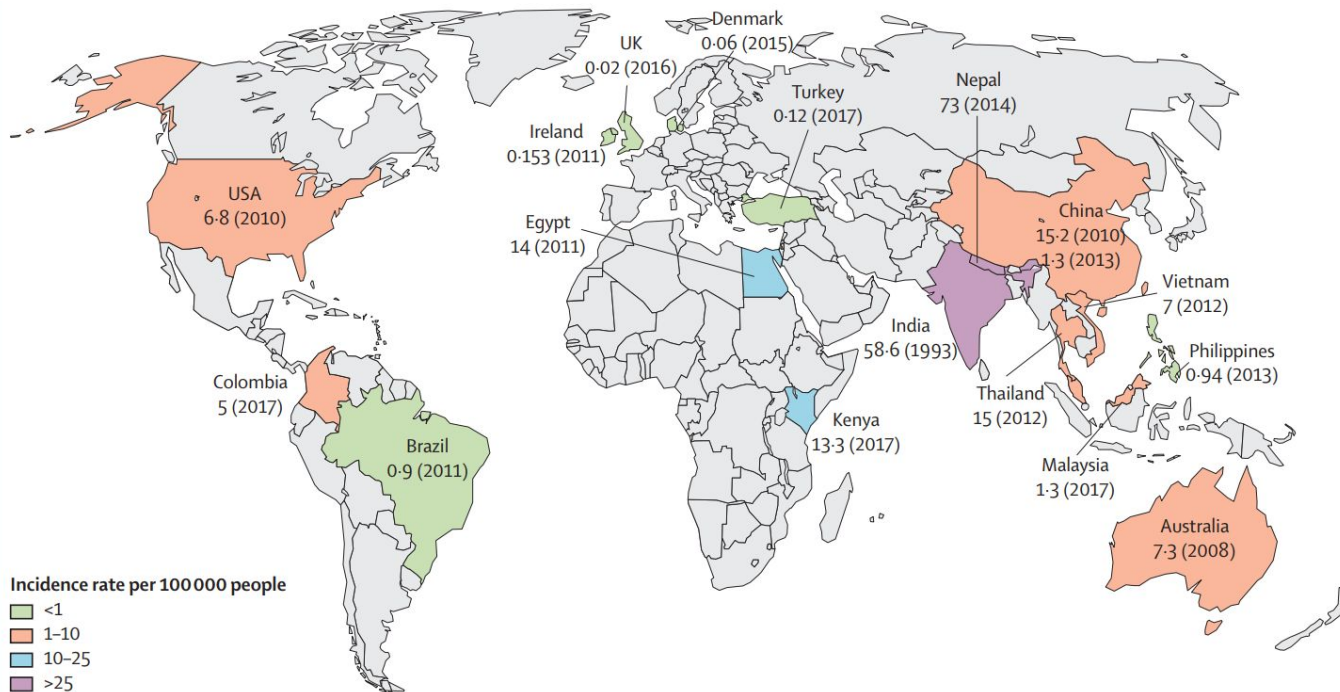
# EPIDEMIOLOGÍA

- La opacidad corneal representa la **quinta causa** de ceguera a nivel global.
- La OMS estima **6 millones** de personas con ceguera secundaria a patología corneal.
- Entre las causas de queratitis, la infecciosa es la **causa más común** de ceguera tanto en países desarrollados como en países en desarrollo.
- **30-40%** de las queratitis fúngicas ocurren en coinfección bacteriana.
- Es más prevalente en **zonas tropicales** y **sub tropicales** y su prevalencia según microorganismo se ve fuertemente influenciada por **factores socio-económicos**.





# MORBILIDAD GLOBAL ESTIMADA DE QUERATITIS 1946 - 2019

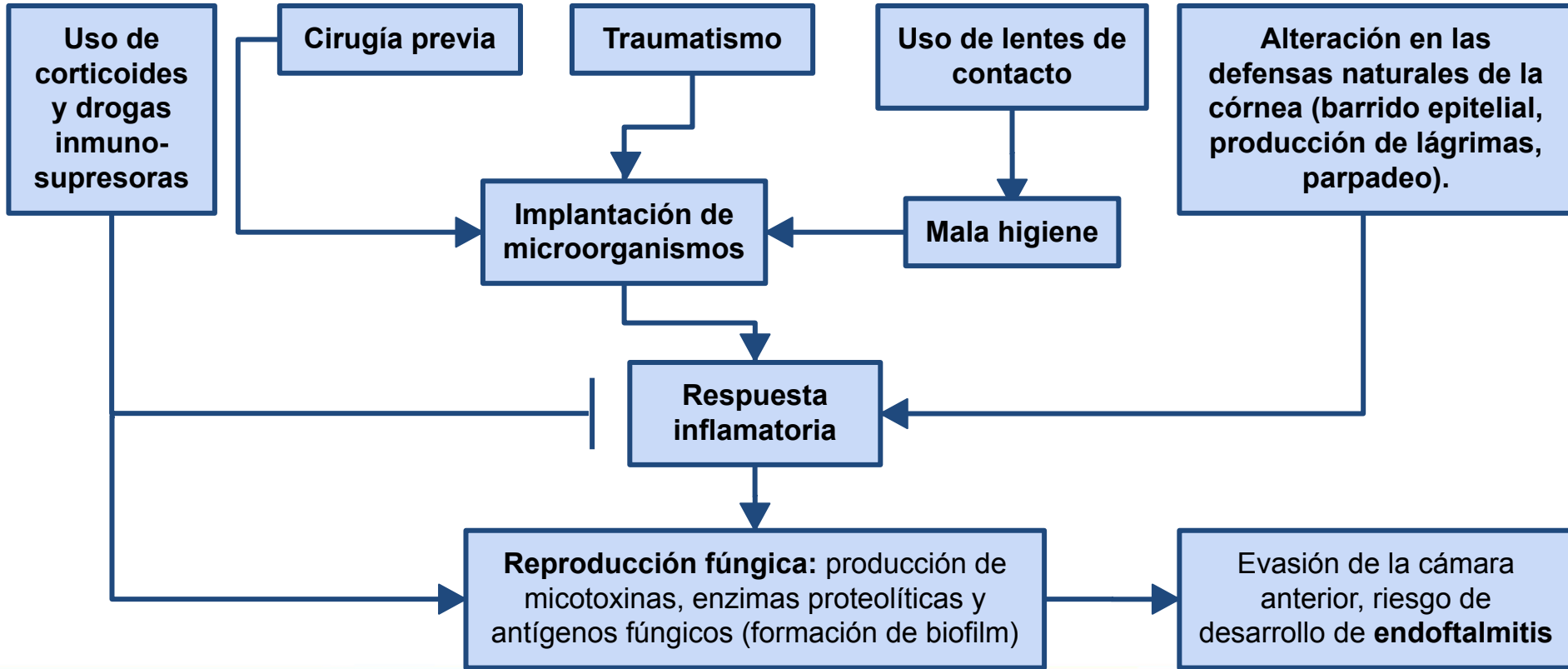




# FACTORES DE RIESGO

FACTORES OCULARES		FACTORES SISTÉMICOS
Trauma	Materia orgánica y vegetales	Diabetes mellitus
Inflamación crónica corneal	Infección por VHS Infección por VVZ Queratoconjuntivitis de Vernal Enfermedad de la superficie ocular Ojo seco Queratopatía bullosa	VIH Lepra Diabetes Mellitus
Uso de lentes de contacto	Pobre higiene	
Fármacos	Uso de corticoides Abuso de anestésicos tópicos	
Posterior a cirugía	Queratoplastia Cirugía refractaria	

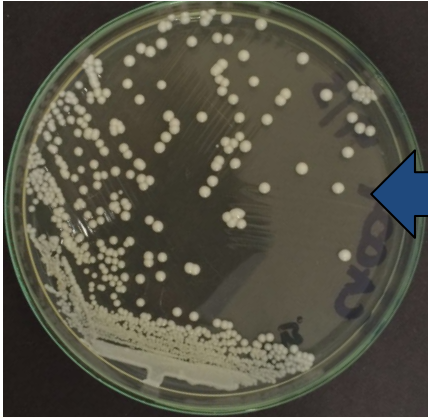
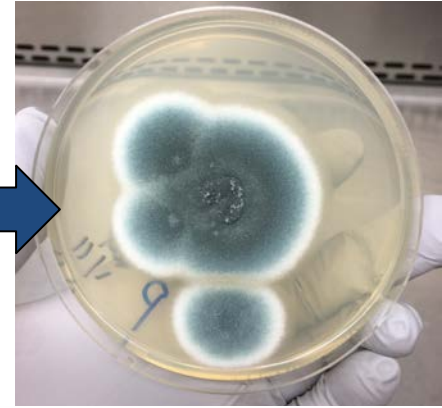
# PATOGENIA/HISTORIA NATURAL



# ETIOLOGÍA

**Filamentosos:** ubicuos en el ambiente, presente en suelo, agua, plantas y en el aire en forma de esporas.

- No pigmentados: *Fusarium spp*, *Aspergillus spp*.
- Pigmentados: *Curvularia spp*, *Cladosprium spp*.



## Levaduras:

- *Candida spp*: forman parte de la flora del huésped.
- *Cryptococcus spp*: cosmopolita



# ¿CUÁL ES LA PREVALENCIA EN NUESTRO MEDIO?

Laboratorio de Patología Clínica del Hospital de Clínicas en el periodo de junio de 2015 a diciembre de 2021:

- **280 muestras** de córnea para estudio.
- Diagnóstico de **queratitis fúngica en 24** de las muestras estudiadas.
- **Prevalencia de 9%** para nuestro centro.
- Los agentes etiológicos encontrados más frecuentemente fueron:
  - Levaduras: ***Cándida spp* (n=7)**
  - Filamentosos: ***Fusarium spp* (n=7)**
  - Otros agentes encontrados fueron: *Acremonium spp.*, *Curvularia spp.*, *Alternaría spp*, *Aspergillus spp* y *Exophiala spp.*



# DIAGNÓSTICO

## Sospecha clínica:

- Factores de riesgo: antecedentes patológicos, trauma, epidemiología, exposiciones ambientales.

## Clínica:

- Presentación: ojo rojo, fotofobia, pérdida de la visión y dolor agudo.
- Examen biomicroscópico con lámpara de hendidura: úlcera de aspecto seco con margen estrellado plumoso o con irregular lesiones satélites asociadas.

## Diagnóstico confirmatorio:

- Cultivo = gold standard, estudio de al menos 1 semana para observar desarrollos. Muestras deben ser tomadas a partir de biopsia o raspado.
- Microscopía confocal (escasa disponibilidad).
- MALDI-TOF.
- PCR alta sensibilidad y especificidad a partir de muestras de tejido. Disponibilidad limitada.

# TRATAMIENTO

## Conceptos generales:

- Escasas opciones terapéuticas, más aún nuestro medio.
- Antifúngicos de administración tópica (gotas oftálmicas), sistémicos (VO o IV) oinyectable intracameral o intracorneal.
- Los tratamientos tópicos disponibles en Uruguay, son compuestos en farmacias hospitalarias a partir de fármacos inicialmente sintetizados para uso sistémico.
- Hasta un 50% de los casos necesitan tratamiento quirúrgico para el control de la infección.

## Terapia adyuvante:

- Lavados con suero salino: elimina secreciones y mediadores inflamatorios de la superficie corneal.
- Debridamiento de los infiltrados: disminuye el inóculo, el material necrótico y aumenta la eficacia de los antifúngicos.
- Lavado de cara/manos previo a la colocación de gotas oftálmicas.
- Discontinuación uso de lentes de contacto.
- Cesación del tabaco: interfiere con el proceso de cicatrización.
- Manejo del dolor: uso de analgésicos sistémicos.

# ANTIFÚNGICOS

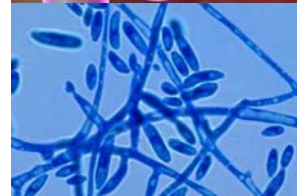
FAMILIA	MECANISMO DE ACCIÓN	FÁRMACO
<b>POLIENOS *</b>	Ataca la membrana celular	Anfotericina B 0,1 - 0,3%, <b>Natamicina 5%</b>
<b>AZOLES *</b>	Ataca la membrana celular	Imidazoles: <b>Miconazol 1%</b> , ketoconazol 1-2%  Triazoles: <b>fluconazol 0,2%</b> , voriconazol 1%, <b>itraconazol 1%</b> .
<b>EQUINOCANDIDAS</b>	Inhiben la síntesis de la pared celular	<b>caspofungina 0,5%</b> , <b>micalfungina 0,1%</b>
<b>PIRIMIDINAS</b>	Interfiere con la síntesis proteica	<b>5-fluorocitosina 1%</b>

\* Actividad sinérgica in vitro

■ Disponible en Uruguay

■ No disponible en Uruguay

- **¿Cuál es el mejor régimen antifúngico?**
- **¿Hay evidencia que avale el uso sistemático de tratamiento antifúngico sistémico?**
- **Tratamiento tópico vs tratamiento sistémico vs combinado ¿qué es más eficaz?**
- **¿Cuál es la duración más adecuada de tratamiento?**





## **MUTT1:** Ensayo clínico aleatorizado, doble ciego, multicéntrico (Venkatesh Prajna N, et al. 2013)

- **Objetivo:** comparar natamicina tópica vs voriconazol tópico para el tratamiento de queratitis fúngica por hongos filamentosos.
- **N = 323 pacientes** (161 con voriconazol, 162 con natamicina).

### **Resultados:**

- El tratamiento con natamicina se asoció con mejores resultados clínicos a los meses (C. Pearson, - 18 logMAR IC 95%: 0.30 - 0.05; p= 0,006).
- Los pacientes tratados con natamicina tuvieron menos probabilidad de tener perforación corneal o requerir queratoplastia (OR=0.42; IC 95%: 0,22 - 0,80 ; p=0,009).
- El mayor éxito con natamicina se vió en pacientes con queratitis por *Fusarium* (C. Pearson = 0.41 IC 95%: 0.61 - 0.20; p=0.001)

**Conclusiones:** Natamicina demostró mejores resultados que Voriconazol el cual no debería ser usado en monoterapia para el tratamiento de queratitis con aislamiento de hongos filamentosos.

CLINICAL TRIALS

JOURNAL CLUB

## The Mycotic Ulcer Treatment Trial

*A Randomized Trial Comparing Natamycin vs Voriconazole*

N. Venkatesh Prajna, MD; Tiruvengada Krishnan, MD; Jeena Mascarenhas, MD; Revathi Rajaraman, MD; Lalitha Prajna, MD; Muthiah Srinivasan, MD; Anita Raghavan, MD; Catherine E. Oldenburg, MPH; Kathryn J. Ray, MA; Michael E. Zegans, MD; Stephen D. McLeod, MD; Travis C. Porco, PhD, MPH; Nisha R. Acharya, MD, MS; Thomas M. Lietman, MD; for the Mycotic Ulcer Treatment Trial Group

# Re-appraisal of topical 1% voriconazole and 5% natamycin in the treatment of fungal keratitis in a randomised trial

Savitri Sharma,<sup>1,2</sup> Sujata Das,<sup>1</sup> Ajoy Viridi,<sup>1</sup> Merle Fernandes,<sup>3</sup> Srikant K Sahu,<sup>1</sup> Nagendra Kumar Koday,<sup>3</sup> Md Hasnat Ali,<sup>2</sup> Prashant Garg,<sup>2</sup> Swapna R Motukupally<sup>2</sup>

## Ensayo clínico aleatorizado, doble ciego, multicéntrico (Sharma, et al. 2015)

- **Objetivo:** comparar natamicina tópica vs voriconazol tópico para el tratamiento de queratitis fúngica causada por hongos filamentosos.
- **N = 118 pacientes** (58 tratados con voriconazol, 60 tratados con natamicina).
- **Resultados:**
  - Se comprueban los mismos resultados que el MUTT 1.

**MUTT2:** Ensayo clínico aleatorizado, doble ciego, placebo controlado, multicéntrico (Venkatesh Prajna N, et al. 2016).

- **Objetivo:** comparar voriconazol oral vs placebo en pacientes recibiendo tratamiento tópico de queratitis fúngicas secundario a hongos filamentosos.
- **N = 240 participantes** (119 voriconazol VO, 121 placebo VO).

### Resultados:

- No hubo diferencia significativa en la tasa de perforación corneal, o necesidad de queratoplastia cuando se usa voriconazol oral vs placebo (HR 0,82 IC 95% = 0,57–1,18 p = 0.29).
- Especies de *Fusarium* podrían tener un menor riesgo de perforación corneal o necesidad de queratoplastia en el brazo tratado con voriconazol VO, pero este hallazgo no fue estadísticamente significativo tamaño de efecto 0,49; IC 95% = 0,26–0,92 P = 0.03.

**Conclusiones:** dado la falta de beneficios observados combinado con el riesgo significativo de efectos adversos secundarios al uso de voriconazol VO y su costo, los autores concluyen no recomendar el uso adyuvante de voriconazol VO para el tratamiento de queratitis secundario a hongos filamentosos.



## HHS Public Access

Author manuscript

*JAMA Ophthalmol.* Author manuscript; available in PMC 2018 July 13.

Published in final edited form as:

*JAMA Ophthalmol.* 2016 December 01; 134(12): 1365–1372. doi:10.1001/jamaophthalmol.2016.4096.

### Effect of Oral Voriconazole on Fungal Keratitis in the Mycotic Ulcer Treatment Trial II (MUTT II):

A Randomized Clinical Trial

## Meta-análisis (FlorCruz, Evans, 2015).

- **Objetivo:** comparar ensayos clínicos aleatorizados que evalúen el tratamiento de queratitis fúngica.
- **N = 981 participantes. 12 ensayos** (10 llevados a cabo en India, 1 en Egipto y 1 en Bangladesh).

## Conclusiones

- Hay varios antifúngicos disponibles, pero estudios comparándolos son de variada calidad.
- Estudios no muestran resultados clínicos significativos entre las variadas intervenciones excepto el estudio **MUTT1** y **MUTT2**.
- Los pacientes que reciben natamicina tienen menor riesgo de perforación corneal, queratoplastia terapéutica o ambas (RR 0,61; IC 95% 0.40 a 0.94, N= 434; 3 estudios).
- Los pacientes que reciben natamicina tópica tienen mejor recuperación de la visión a los 2-3 meses comparados con los que reciben voriconazol tópica pero la estimación fue incierta (IC 95% -0.31 a 0.06, N = 434; 3 estudios).
- Hubo evidencia inconclusa con respecto al tiempo de cura clínica.

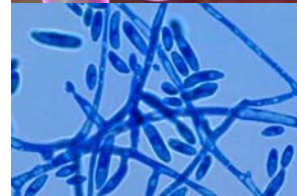
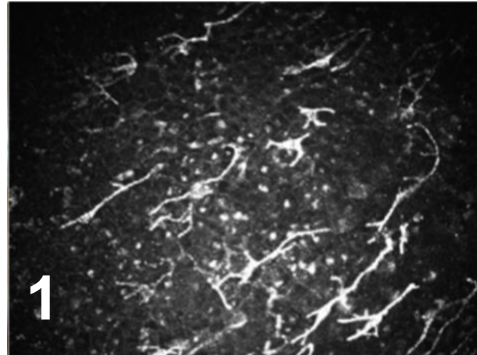
# RECOMENDACIÓN DE MANEJO TERAPÉUTICO

CLASIFICACIÓN	TRATAMIENTO	DURACIÓN
<p>Queratitis en fases iniciales: usar <b>tratamiento tópico</b></p> <p>Queratitis con compromiso estromal y/o escleritis y/o extensión limbal: <b>añadir tratamiento sistémico</b></p>	<ul style="list-style-type: none"> <li>Levaduras: Anfotericina B 0,25% + Voriconazol 1%.</li> <li>Filamentosos: Natamicina 5% + Voriconazol 1%.</li> <li>Filamentosos Voriconazol 400 mg VO día.</li> <li>Levaduras: Fluconazol 100 mg VO día o Itraconazol 200-400 mg VO día.</li> </ul>	6 semanas
<p><b>Endoftalmitis</b> y/o progresión desfavorable</p>	<ul style="list-style-type: none"> <li>Caspofungina IV, intracameral o intravitreal.</li> <li>Voriconazol intracameral o intravitreal.</li> <li>Anfotericina B subconjuntival</li> <li>Fluconazol o miconazol subconjuntival.</li> </ul>	Meses



# ¿QUÉ SE ESTÁ INVESTIGANDO?

1. Microscopía confocal in vivo como herramienta diagnóstica.
2. Uso de nanopartículas para lograr mejor penetrancia de antimicrobianos en la córnea.
3. Lentes de contactos con antimicrobianos.
4. Terapia fotodinámica: fotosintetizadores generan especies reactivas de oxígeno que eliminan microorganismos.



# APRENDIZAJES

- Pacientes de suma complejidad.
- Se trata de una patología que determina alta morbilidad.
- El diagnóstico requiere de profesionales entrenados y es beneficioso para el paciente el manejo por parte de equipo interdisciplinario: oftalmólogos, microbiólogos, micólogos, infectólogos.
- Escasas opciones terapéuticas y tratamientos prolongados.
- En Uruguay no se encuentra disponible la natamicina, fármaco de primera línea para el tratamiento de queratitis secundario a hongos filamentosos.
- Al momento, no hay consenso internacional con respecto a la duración de los tratamientos.
- Se requiere mayor cantidad de estudios de calidad que evalúen efectividad terapéutica y duración de los mismos.

