Endocarditis asociada a cable de marcapaso

Dra. Jimena Fernández
Residente Clínica Médica 1
Hospital Maciel

HOSPITAL MACIEL

assesalud

Grupo de Estudio de la Endocarditis infecciosa del Hospital Maciel

Historia Clínica

- 59 años SM
- AP: HTA. ACV con secuela motora izquierda. Hiperuricemia. OH.
- Año 2011:
  - Recambio valvular aórtico por prótesis mecánica. ACO.
  - Colocación de marcapasos definitivo por BAVC.
- El 3/MAR bloqueo de salida del canal ventricular por lo que se coloca electrodo endocavitario

Historia Clínica

- El 20/ABR consulta por síndrome febril prolongado
- No elementos fluxivos en bolsillo de MPD
- ETT: vegetaciones sobre válvula tricúspide y cable de marcapasos
  - ATB empírico: VAN + GEN + RIF

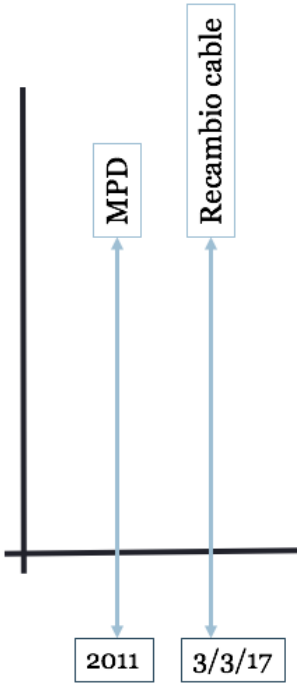

Historia Clínica

- El 20/ABR consulta por síndrome febril prolongado
- No elementos fluxivos en bolsillo de MPD
- ETT: vegetaciones sobre válvula tricúspide y cable de marcapasos

  - ATB empírico: VAN + GEN + RIF

ETE:

- descarta compromiso válvula aórtica mecánica.
- cable de marcapasos 2 vegetaciones adheridas

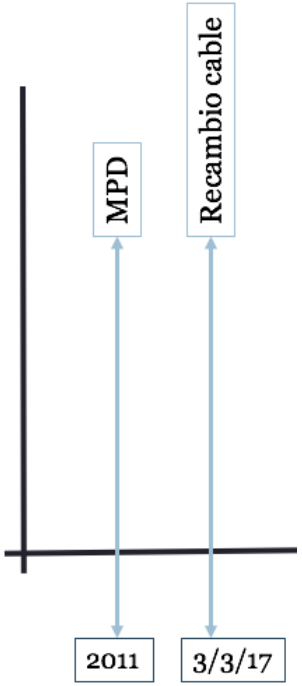

Historia Clínica

- El 20/ABR consulta por síndrome febril prolongado
- No elementos fluxivos en bolsillo de MPD
- ETT: vegetaciones sobre válvula tricúspide y cable de marcapasos

  - HC: *Staphylococcus epidermidis* SM
  - ATB definitivo: CFZ

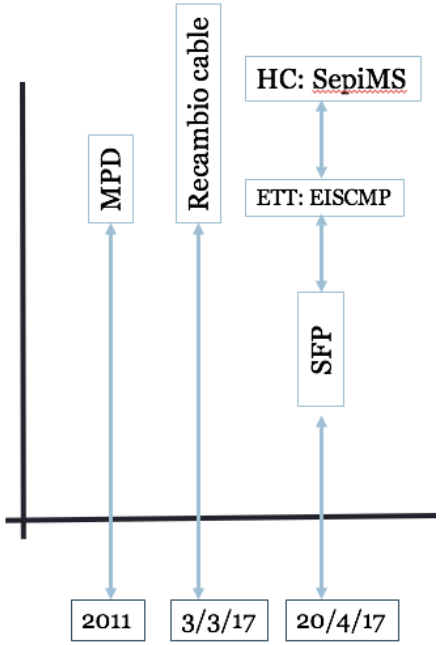

- <u>EVOLUCIÓN</u>:
- Estrategia: ATB + extracción de electrodos

- El 10/MAY (D+20):Se intenta extracción endovascular sin éxito.

  se coloca sistema de estimulación epicárdico.

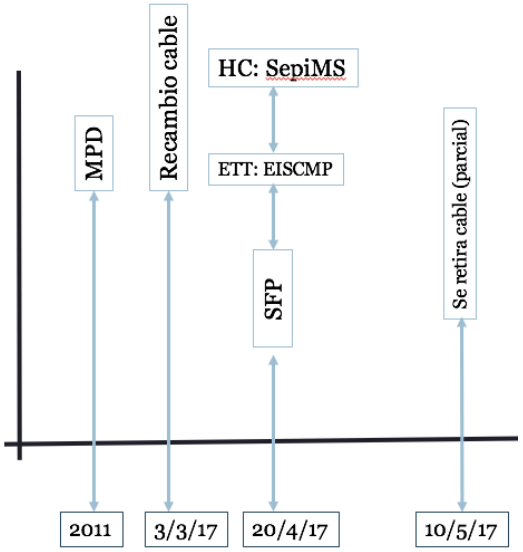

- <u>EVOLUCIÓN</u>:
- Estrategia: ATB + extracción de electrodos
  - Extracción de cable en dos tiempos
  - 1er tiempo: extracción frustra, (1 cable) Cultivo de cable: *Pseudomonas aeruginosa* MS. Cultivo de bolsillo: sin aislamiento
  - 2º tiempo: 23/5; extracción percutánea completa de electrodos

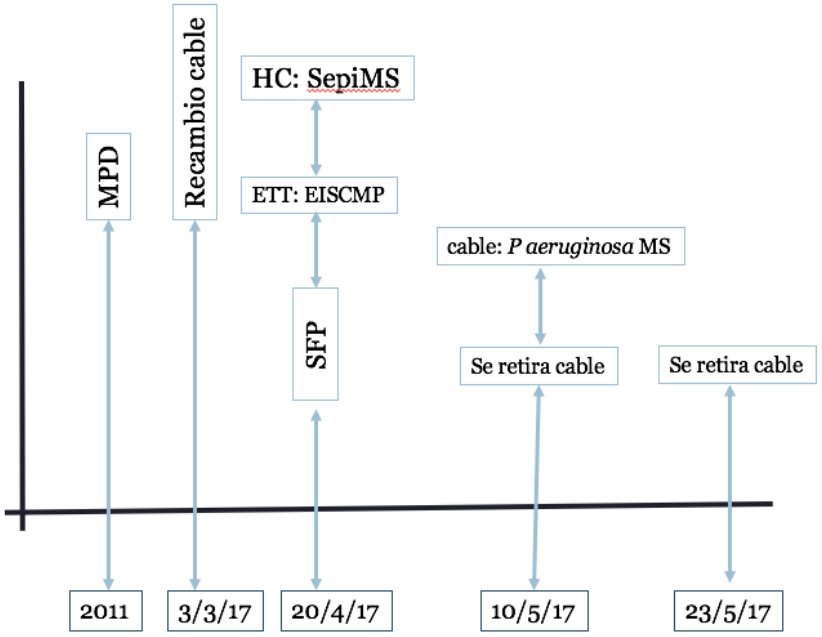

- <u>EVOLUCIÓN</u>:
- Estrategia: ATB + extracción de electrodos
  - Extracción de cable en dos tiempos
  - 1er tiempo: extracción frustra, (1 cable) Cultivo de cable: *Pseudomonas aeruginosa* MS. Cultivo de bolsillo: sin aislamiento
  - 2º tiempo: 23/5; extracción percutánea completa de electrodos

3 semanas de CFZ (VAN+RIF)

↓

CAZ + CIP

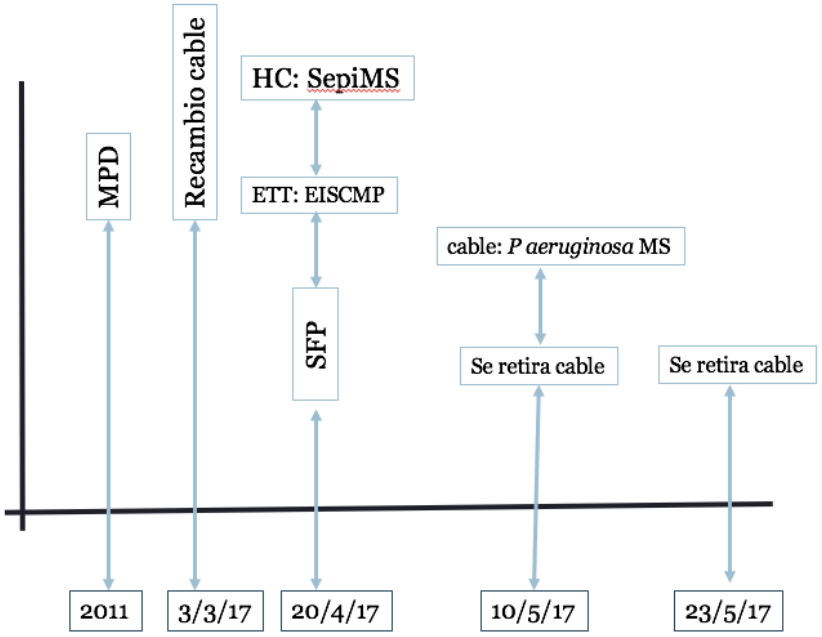

- <u>EVOLUCIÓN</u>:
- Apirexia
- Hemocultivos posteriores negativos
- ETT: VI hipertrófico FEVI 45% sin imágenes patológicas
- Plan ATB definitivo: (total 6 semenas)
  - CAZ + CIP
  - LEV

Puntos claves:

1: *S epidermidis* como patógeno

2: Rol de *Pseudomonas aeruginosa*

3: Extracción de electrodos: tamaño de vegetaciones

4: calidad del tratamiento ATB final (OPAT)

Endocarditis asociada a cable de marcapaso

- Infecciones de dispositivos electrónicos cardíacos implantados:
  - Infecciones del bolsillo
  - Endocarditis asociada a marcapaso

- Aguda vs crónica

- Factores de riesgo
  - Del paciente: DM, ERC, corticoides, anticoagulantes, ICC, EPOC
  - De la intervención: revisiones del dispositivo, cantidad de dispositivos intravasculares, uso de marcapaso transitorio previo al definitivo, falta de profilaxis ATB preoperatoria, fiebre 24 hrs antes de colocación, tipo de intervención

Gandhi et al .Cardiovascular implantable electronic device associated infections Infect Dis Clin N Am 26 (2012) 57-76

- Microbiología
- Gram positivos: *S. epidermidis, S. aureus*

- Diagnóstico
- Clínico
- Hemocultivos
- ETT/ ETE
- Gammagrafía con leucocitos marcados por isótopos
- PET/TC

Silvestre García J et al. Infecciones en el sistema de marcapasos. Extraccion de electrodos. Estimulación permanente por vía femoral. Rev Esp Cardiol Supl 2007;7:145G-56G

Tratamiento

- **Individualizado**
  - **ATB**
  - **Retirada de dispositivo**

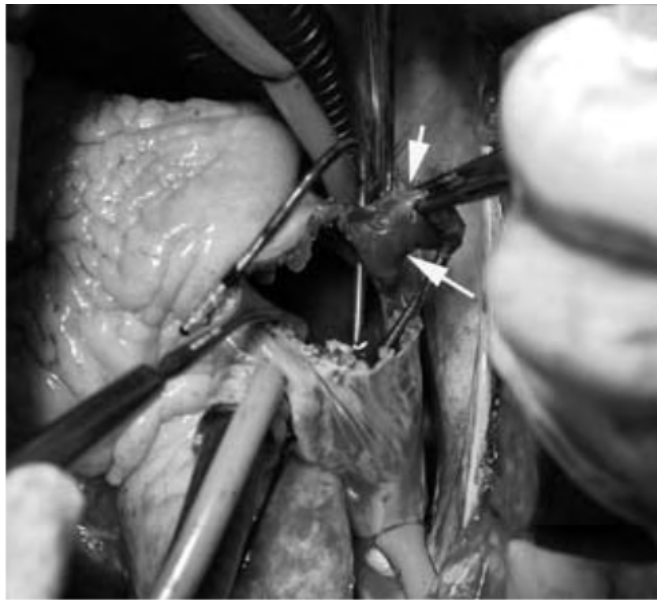

Tratamiento

- **Individualizado**
  - **ATB**
  - **Retirada de dispositivo**

- empírico: VAN + CAZ (BGN)
- dirigido: por hemocultivos
- 4 semanas

Tratamiento

- **Individualizado**
  - ATB
  - **Retirada de dispositivo**

    - Percutánea
    - Quirúrgica

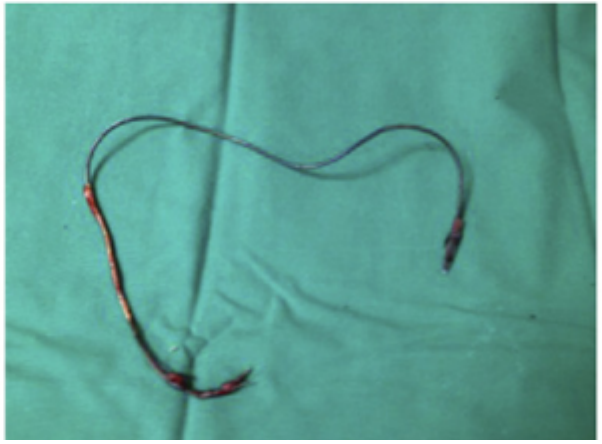

Tratamiento

- **Individualizado**
  - **ATB**
  - **Retirada de dispositivo**

	Decúbito	infección del bolsillo	Endocarditis
Tratamiento	**Profilaxis:** Vancomicina	**Empírico:** (preferiblemente antes de la retirada Vancomicina 15 mg/kg cada 12 hs. *plus* Ceftazidima 2 g i.v cada 8 hs.	**Empírico:** (sin demoras) Vancomicina 15 mg/kg cada 12 hs. *plus* Ceftazidima 2 g i.v cada 8 hs.
Duración	24 hs	7 a 14 días	2-4 semanas
Reemplazo	**En un tiempo**	**En dos tiempos:** Tras extracción, limpieza y confirmación de HC negativos **En un tiempo:** si es altamente dependiente del ritmo de marcapaso	**En dos tiempos:** • ETE con vegetaciones valvulares: Reimplante >14 días tras el primer HC negativo • ETE negativo o con vegetaciones en el cable: Reimplante >72 hs tras HC negativo

Bibliografía

- Silvestre García J et al. Infecciones en el sistema de marcapasos. Extraccion de electrodos. Estimulación permanente por vía femoral. Rev Esp Cardiol Supl 2007;7:145G-56G
- De Rosa, A et al. Endocarditis infecciosa asociada con marcapasos y cardiodesfibriladores. Formas de presentación, tratamiento y comparación con el resto de las endocarditis. Revista argentina de cardiologia. Vol 72 N°3 2004
- Guia ESC 2015 sobre tratamiento de la endocarditis infecciosa Rev Esp Cardiol. 2016 ;69(1):69.e1-e49
- Gandhi et al Cardiovascular implantable electronic device associated infections Infect Dis Clin N Am 26 (2012) 57-76
- Mohamed M. El-Diasty, et al.: Tratamiento de la endocarditis sobre electrodos de marcapasos mediante cirugía cardíaca abierta. Cir. Cardiov. 2007;14(2):127-32
- Chen W, Kim J, Molchanova O. The potencial of FDG PET /CT for early diagnosis of cardiac device and prosthetic valve infection before morphologic damages ensure. Curr Cardiol Rep (2014) 16:459
- Kokotsakis et al Surgical management of superior vena cava syndrome following pacemaker lead infection:
a case report and review of the literature Journal of Cardiothoracic Surgery 2014,9:107
- Chaudhry et al. Sugical management of infected cardiac implantable electronic devices. International Journal of Cardiology 203 (2016) 714-721
- Leung S, Danik S Prevention, Diagnosis, and Treatment of Cardiac Implantable Electronic Device Infections Curr Cardiol Rep (2016) 18:58
- Rundstrom H et al. Pacemaker Endocarditis During 18 Years in Goteborg. Scand J Infect Dis 36: 674 - 679, 2004
- Kondo Y et al. New horizon for infection prevention technology and implantable device . Journal of Arrhythmia 32 (2016) 297–302
- Dumont E et al. Suspected pacemaker or defibrillator transvenous lead infection. European Heart Journal (2003) 24, 1779
–1787
- Rodriguez Y et al. Management of cardiac device-related infections: A review of protocol-driven care. International Journal of Cardiology 166 (2013) 55 –60
- Kaffs H et al. Management of cardiac device infections according to current data. Anadolu Kardiyol Derg 2014; 14: 76-81
- Sohail M et al. Infective Endocarditis Complicating Permanent Pacemaker and Implantable Cardioverter-Defibrillator Infection. Mayo Clin Proc . 2008;83(1):46-53
- Chacko, ST et al. Peacemaker endocarditis caused by Pseudomonas auruginosa treated successefully JAPI vol 51 octuber 2003
- Vuong, C; Otto, M. Staphyloccocus epidermidis infections. Microbes and infection 4 (2002) 481-489

Grupo de Estudio de la Endocarditis infecciosa del Hospital Maciel

- Dra. A. Simeone, Dra. L. Oyhantçabal, Dra. A Garretano, Dra. S Murgía, Dr. P Asadurian (Cardiología)
- Dr. V. Dayan (Cirugía Cardiaca)
- Dr. A. Galiana (Microbiología)
- Dra. M Paolillo (Ecocardiografía)
- Dr. G Bruno, Dr. J Facal (Medicina interna)
- Dra. R Vázquez (Medicina intensiva)
- Dra. M. Zurmendi, Dr. F. Grill (Infecciosas)