CÁTEDRA ABIERTA

CRISTIAN IVÁN GARCÍA RINCÓN
ESPECIALISTA EN ENFERMEDADES INFECCIOSAS UPB
SEPTIEMBRE 23 DE 2017

Universidad Pontificia Bolivariana

Cátedra de Enfermedades Infecciosas
UNIVERSIDAD DE LA REPÚBLICA • FACULTAD DE MEDICINA
Prof. Dr. Julio Medina

AGENDA

- Presentación caso clínico
- Abordaje inicial
- Diagnóstico diferencial
  - Evolución
  - Estudios
  - **Histología**
- Conclusiones

PRESENTACIÓN CASO CLÍNICO

CASO CLÍNICO

- Identificación:
  - Y.O
  - Género femenino
  - 22 años
  - Residente en Caldas/ Antioquia
  - Ama de casa
  - Unión libre
  - Vive con pareja e hija
  - Fecha de ingreso: 23-03-2015

Antecedentes relevantes

VIH E3 (diagnosticado en 2012 en el embarazo) conteo **CD4 de 20** (06/11/14) y **CV 242.822** Log 5.39 (07/11/14).

IO: Neumonía **PCP** (04/ 14)

- **Toxoplasmosis cerebral** 06/14 (Hemiparesia derecha). 25 d TMP/SMX , suspendido por **DRESS grave**. **Reactivación** toxoplasmosis cerebral (11/14): Clindamicina+Pirimetamina 42 d

cART: 1. **LPV/r + 3TC/AZT** por 1 año. Suspendido por seguridad social

2. **EFV/TDF/FTC**: inició 04-14. Suspendió 10/14. Al ingreso cART + dapsona.

No mención a otros antecedentes quirúrgicos, alérgicos, toxicológicos, GO, heredofamiliares o epidemiológicos de importancia

Motivo de consulta y enfermedad actual

- Cuadro 2 sems: fiebre subjetiva, dolor abdominal tipo cólico.
- Últimos 4 días: emesis y deposiciones diarreicas (> 4/ día), no moco, no sangre.
- Disminución AV en ambos ojos durante estos últimos días.

CASO CLÍNICO

- Revisión por sistemas:
  - No síntomas:
    - Respiratorios
    - Urinarios
    - Lesiones en piel
    - Adenopatías
    - Otros

Signos vitales

TA: 90/60, FC: 110 lpm, FR: 16 rpm, afebril, sin hipoxemia.

Examen físico

Deshidratada, pálida.

No adenopatías.

RsCsRs, no frote o soplos.

RsRs conservados.

Dolor abdominal a la palpación, difuso. No irritación

Examen físico

Hemiparesia derecha conocida.

Fondo de ojo con lesiones blanquecinas, de bordes irregulares adyacentes a los vasos, bilaterales.

CASO CLÍNICO

- Paraclínicos iniciales:
  - **Hb 5.5** mg/dl, Hto 17.9%, **normocítica, heterogénea**, leucocitos 24.640, neutros: 22.740, linfos: 720, plaq 313.000
  - Marcadores de hemólisis negativos.
  - Creatinina **3.18** mg/dl, albúmina **1.77gr/dl**

ABORDAJE INICIAL

TABLE 1. Simplified 5-Step Approach to Diarrhea
1. Does the patient really have diarrhea? Beware of fecal incontinence and impaction.

Sweetser S. Mayo Clin Proc. June 2012;87(6):596-602

Table 3. Drugs Associated with Diarrhea

	Pseudomembranous colitis (*Clostridium difficile*)
	Antibiotics (e.g., amoxicillin, cephalosporins, clindamycin, fluoroquinolones)

Information from reference 2.

Sweetser S. Mayo Clin Proc. 2012;87(6):596-602

DIAGNÓSTICO DIFERENCIAL

Evolución
Estudios
Histología

DIARREA Y VIH

- Primera causa de morbimortalidad Pre-TAR
- 50% de los ptes VIH: síntomas GI
  - 80% en países en vía de desarrollo
- Diarrea en VIH: reto diagnóstico
  - Limitaciones opciones diagnósticas
  - Muchas etiologías sin diagnóstico claro
  - Muchas autolimitadas

Am J Manag Care. 2013 Sep;19(12 Suppl):s238-45.

DIARREA Y VIH

- Pico de presentación bimodal con cART
  - Previo al inicio al inicio
  - Posterior al desarrollo de la terapia
- 46%: sin diagnóstico objetivo
- Síntoma principal causante de abandono cART

Clin Infect Dis. 2012 Sep;55(6):860-7.

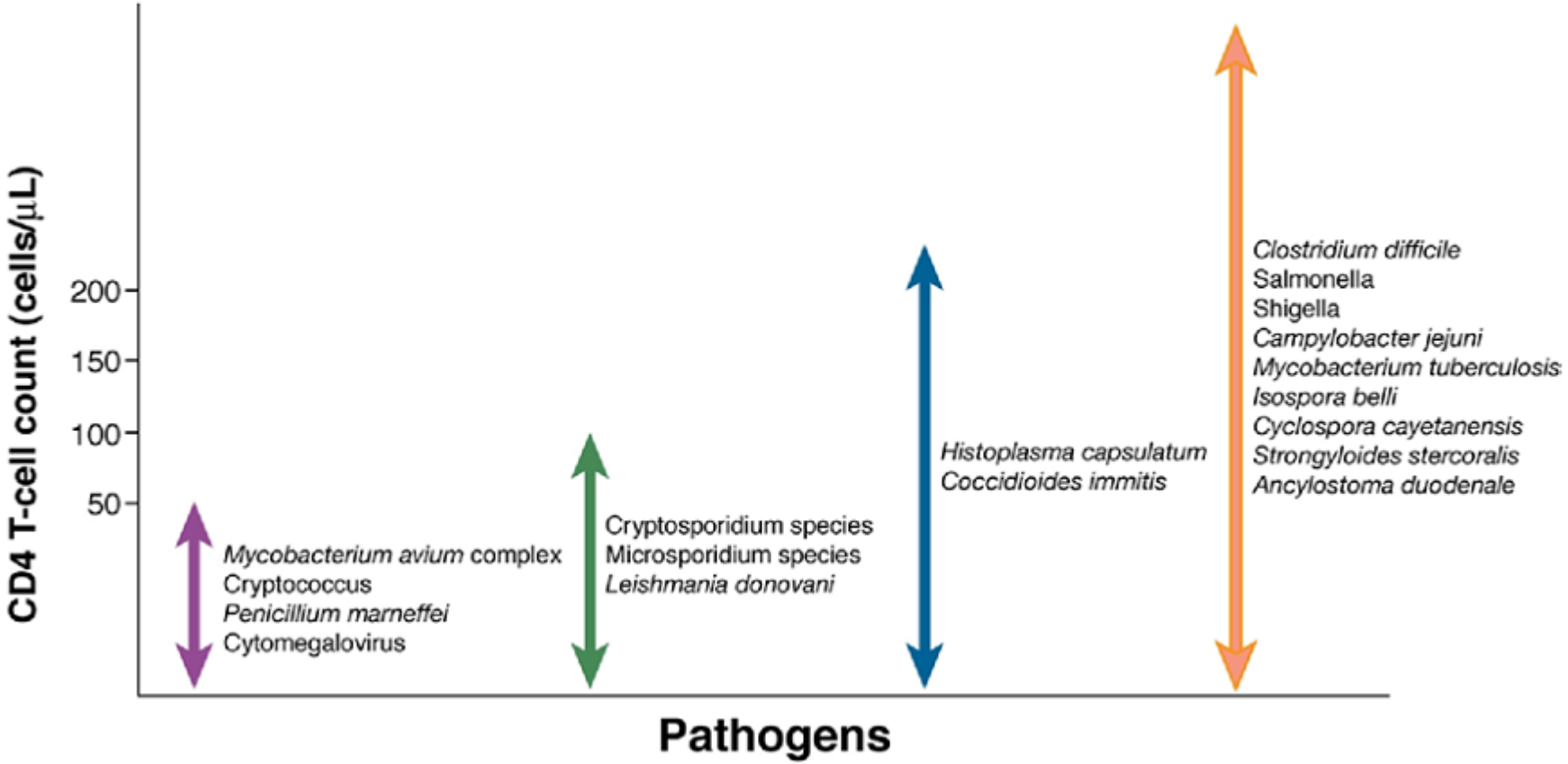

Cello JP. et al. Gastroenterology 2009;136:1952–1965

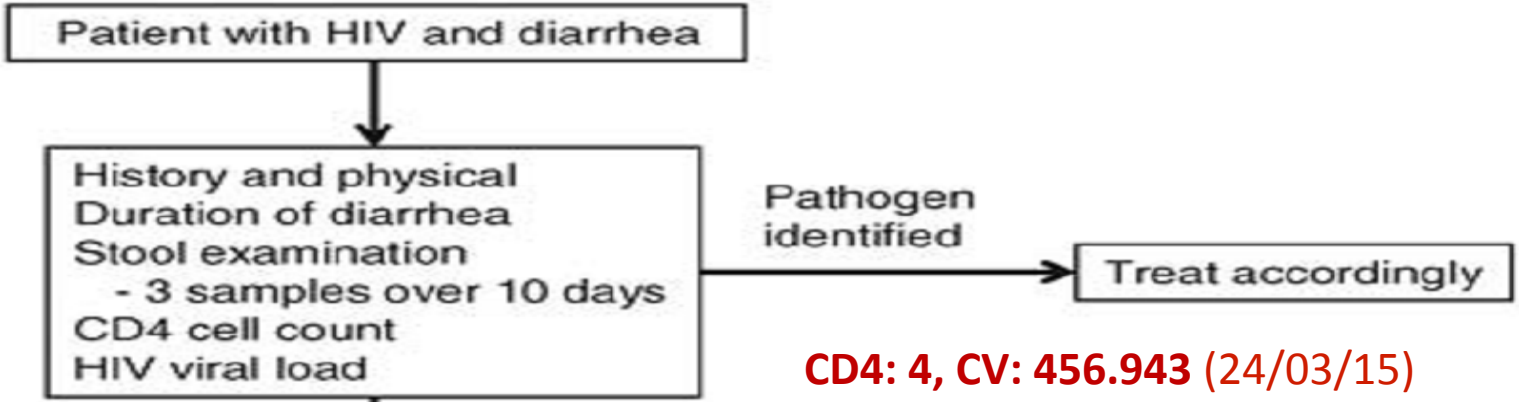

CD4: 4, CV: 456.943 (24/03/15)

Microbiología:

- Hemocultivos negativos
- Coproscópico: **protozoos +, quistes *E. histolytica*. *B. hominis.***
- Coprocultivo: **negativo**
- Coloración ZN modificada seriada: Negativa.

Clin Infect Dis. 2012 Sep;55(6):860-7.

PARACLÍNICOS Y EVOLUCIÓN

- Uroanálisis: bacteriuria/leucocituria
  - Inician aztreonam
- Por disfunción renal trasladan a unidad de cuidado especial

Table 1
Infectious agents causing diarrhea in immunocompromised patients

Bacteria	**Coprocultivo negativo. No antecedente exposición**	*Clostridium difficile*
Mycobacteria		*Mycobacterium avium* complex *Mycobacterium tuberculosis*
Parasites	**Estudios de materia fecal seriado y coloraciones negativas**	*Entamoeba histolytica* *Blastocystis hominis*
Viruses	**No posibilidad de estudios a nivel local**	*Cytomegalovirus* *Herpes simplex* Human immunodeficiency virus
Fungi		*Histoplasmosis* *Candida* spp

Krones E. et al. Gastroenterol Clin N Am 41 (2012) 677–701

Table 2
Noninfectious causes of diarrhea in immunocompromised patients

Human immunodeficiency virus–associated diarrhea	Idiopathic AIDS enteropathy Neoplasms (Lymphoma, Kaposi sarcoma) Highly active antiretroviral therapy Pancreatic insufficiency

Krones E. et al. Gastroenterol Clin N Am 41 (2012) 677–701

EVOLUCIÓN

- Oftalmología:
  - Lesiones retinales maculares bilaterales, **descartar toxoplasmosis, CMV, histoplasmosis y criptococosis** principalmente. Aunque **no se descarta** que sean secundarias a **retinopatía por VIH** ya que no se encuentra inflamación en vítreo.
  - Solicitan angiografía.

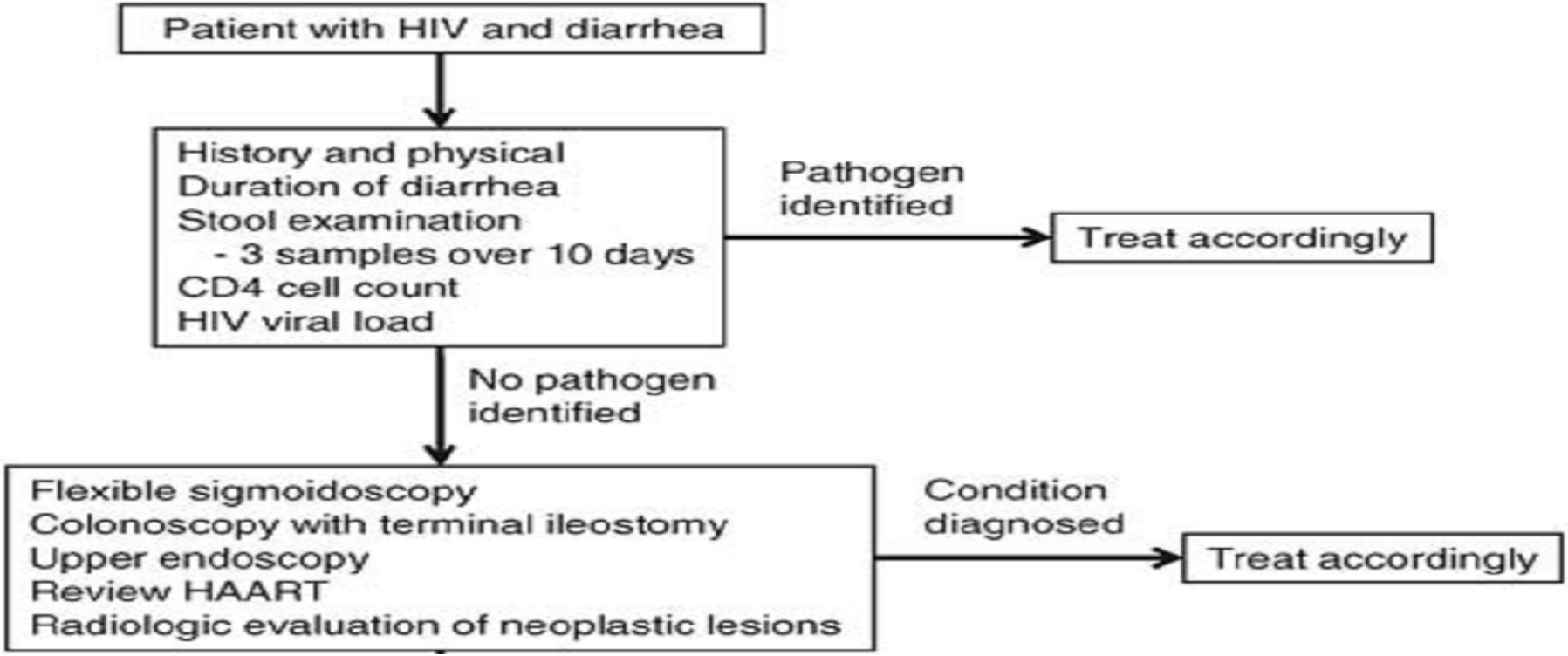

EDS: Candidiasis esofágica:

Inicia fluconazol.

Clin Infect Dis. 2012 Sep;55(6):860-7.

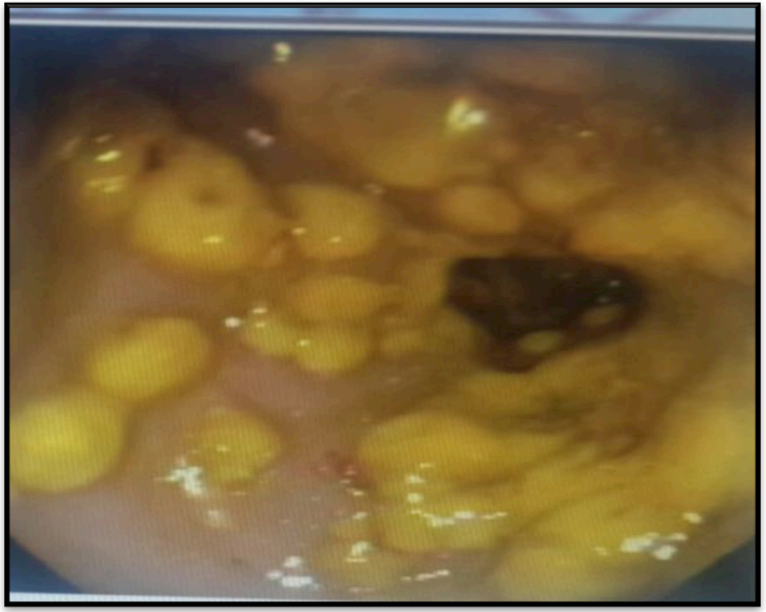

24-04-15: Cambios macroscópicos en **colonoscopia** compatibles con **colitis pseudomembranosa**

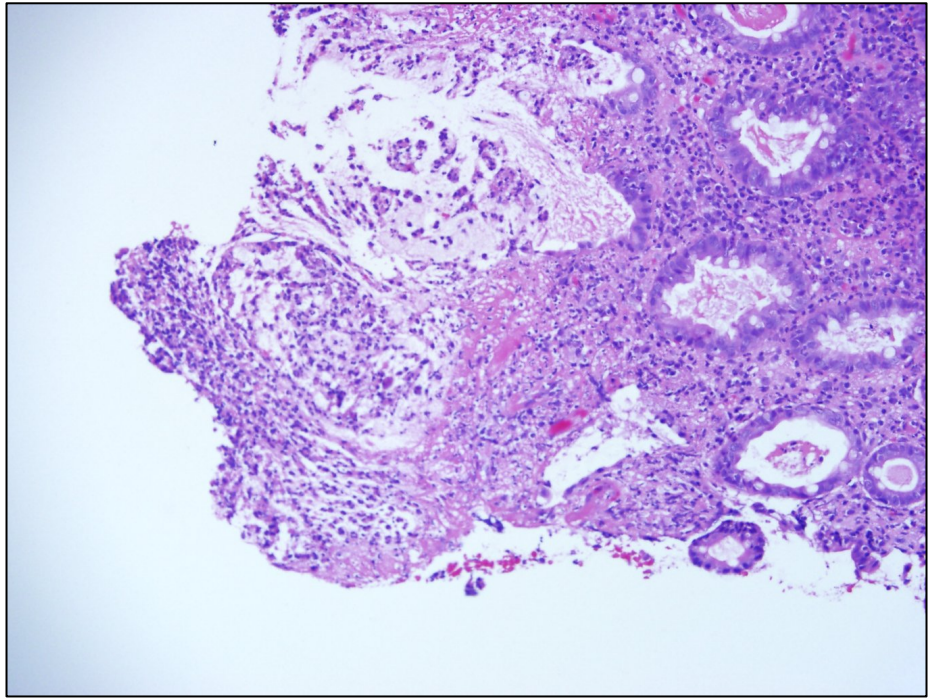

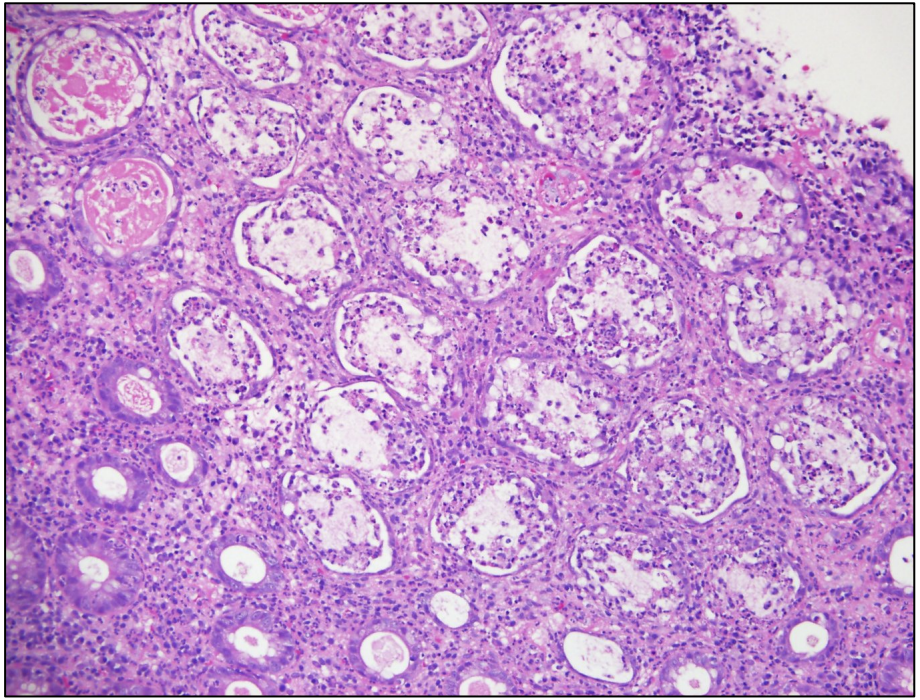

Cambios en histopatología compatibles con colitis pseudomembranosa

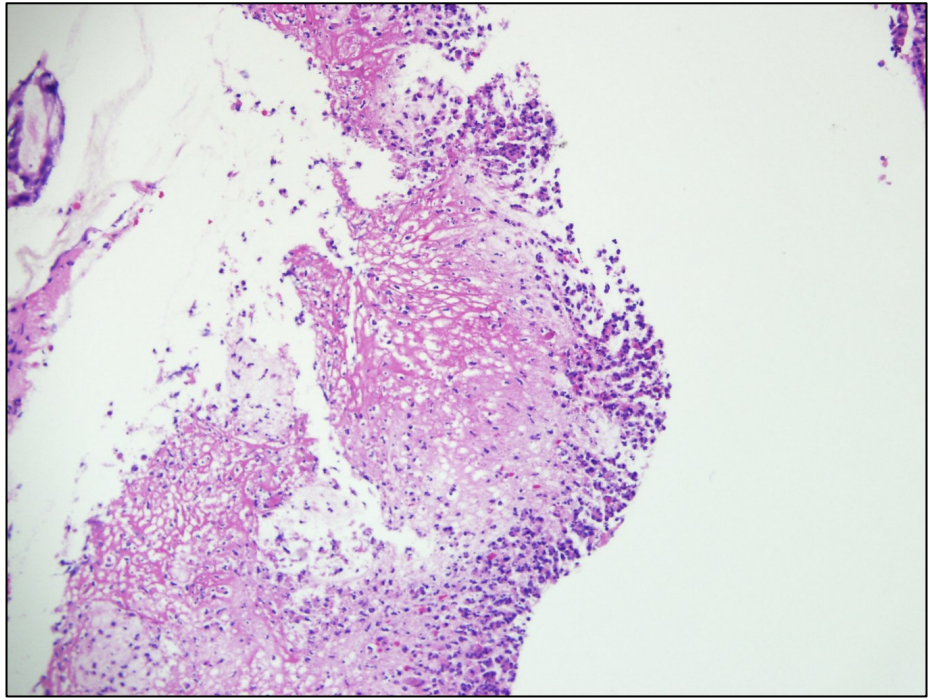

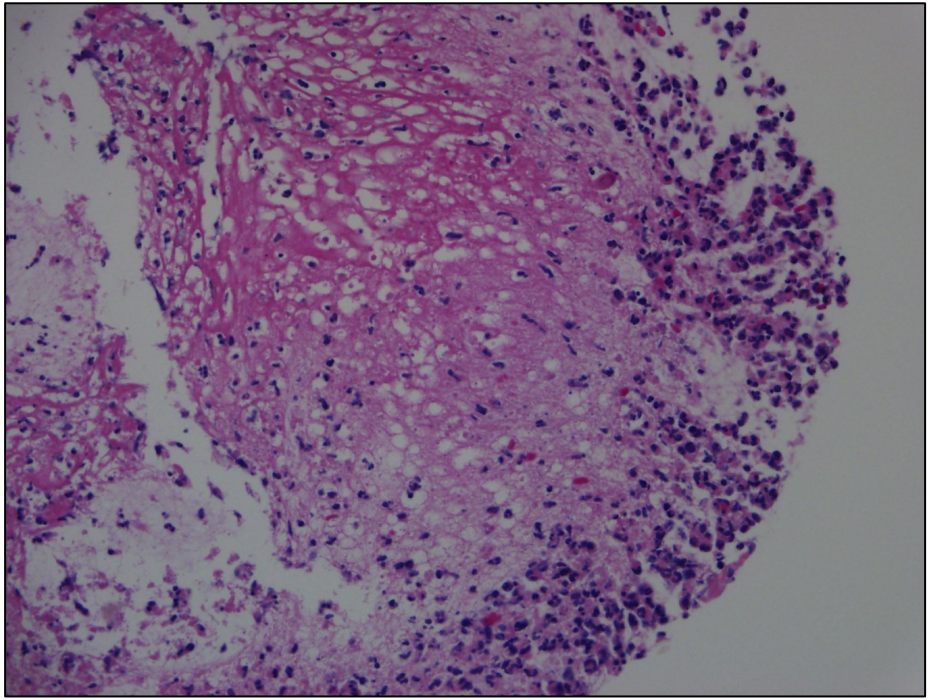

Cambios en histopatología compatibles con colitis pseudomembranosa

EVOLUCIÓN

- Enfermedades infecciosas:
  - **Toxinas A y B *C. difficile* negativa.**
    - **Solicita PCR**
    - **Inician tratamiento metronidazol IV y vancomicina VO 24-03-15** (infección grave: leucocitosis, disfunción renal, hipotensión)
  - Inicia ganciclovir por retinitis CMV (27-03-15)
  - Solicita Ag urinario *Histoplasma* y Ag *Cryptococcus*

EVOLUCIÓN

02-04-16: persistencia de diarrea, continúa vancomicina y metronidazol.

TC abdomen: **pancolitis.** Colonoscopia: hallazgos compatibles con **colitis pseudomem-branosa**

Table
Causes of pseudomembranous colitis

Infectious etiologies
Bacterial
Clostridium difficile[1,71]
Clostridium ramosum[127]
Escherichia coli O157:H7[130,133]
Klebsiella oxytoca[138]
Plesiomonas shigelloides[141]
Salmonella enterica[145]
Shigella species[148]
Staphylococcus aureus[150,151]
Yersinia enterocolitica[155]
Parasitic
Entamoeba histolytica[167,168]
Schistosoma mansoni[174]
Strongyloides stercoralis[178,179]
Viral
Cytomegalovirus[117,118]

Farooq P.D. et al. Disease-a-Month 61 (2015) 181–206

Table 1
Infectious agents causing diarrhea in immunocompromised patients

Bacteria	
	Clostridium difficile
	No relación con colitis pseudomembranosa. No granulomas
	Rara/ colitis pseudomembranosa. No trofozoítos. No mejoría con metronidazol
	No colitis pseudomembranosa
Viruses	*Cytomegalovirus*
	No descripción de casos de colitis pseudomembranosa
	No descripción de casos de colitis pseudomembranosa. Ag urinario negativo. Hemocultivos negativos. No rta a fluconazol

Krones E. et al. Gastroenterol Clin N Am 41 (2012) 677–701

Table
Causes of pseudomembranous colitis

Infectious etiologies
Bacterial
Clostridium difficile[1,71]
Viral
Cytomegalovirus[117,118]

No aislamientos. No claro factor de riesgo epidemiológico/exposición. Muy rara su asociación con colitis pseudomembranosa

Farooq P.D. et al. Disease-a-Month 61 (2015) 181–206

Table
Causes of pseudomembranous colitis

Infectious etiologies

C. difficile: Causa más frecuente de colitis pseudomembranosa en el mundo. 2 pruebas negativas: toxinas A y B, además de PCR.

Se descarta diagnóstico

Viral
Cytomegalovirus[117,118]

Farooq P.D. et al. Disease-a-Month 61 (2015) 181–206

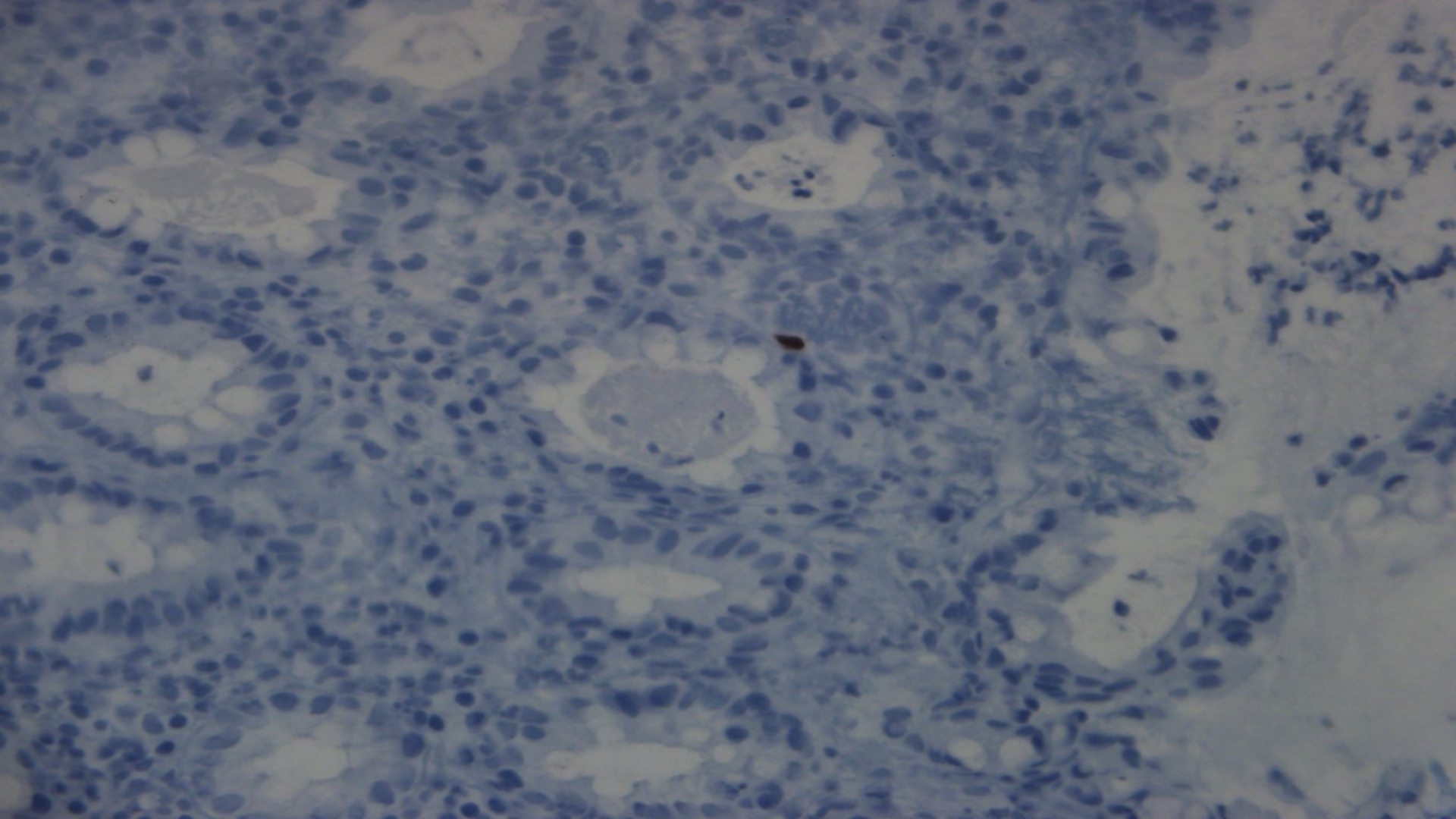

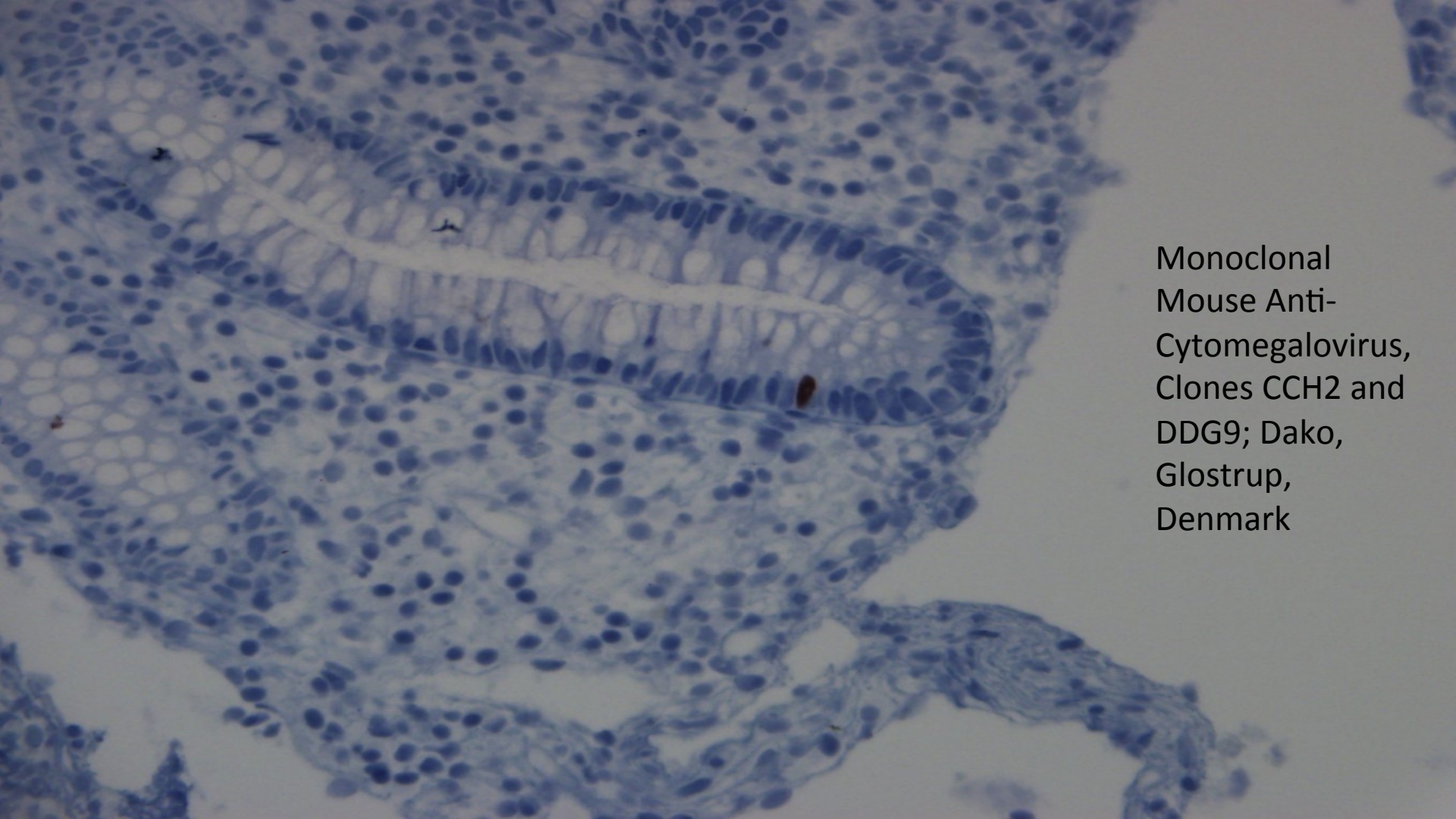
Monoclonal
Mouse Anti-
Cytomegalovirus,
Clones CCH2 and
DDG9; Dako,
Glostrup,
Denmark

Cases of *Clostridum difficile* and cytomegalovirus (CMV) colitis published in the literature, including the current cases

Author (reference)	Age/ Gender	Biopsy findings	*C. difficile* toxin	CMV detection in blood	Underlying medical conditions	*C. difficile* treatment	CMV treatment	First organism diagnosed	Delay treating the second pathogen	Outcome
Florescu et al. (Present report)	35/M	CMV inclusions	Toxin (unspecified type)	PCR +	Pancreatic transplant, immunosuppression, (tacrolimus, MMF)	Metronidazole	VGC → GCV	CMV	1 day	Recovery
Florescu et al. (Present report)	55/F	CMV inclusions	Toxin (unspecified type)	PCR +	Kidney transplant, immunosuppression (azathioprine, steroids)	Metronidazole + vancomycin	VGC → GCV	*C. difficile*	16 days	Recovery
Garcia et al. (14)	30/M	CMV inclusions	Toxins A/B	NA	AIDS (CD4 = 36)	Metronidazole	None	*C. difficile*	21 days	Death
Riva et al. (15)	39/M	CMV inclusions	Toxin A/B	PCR +	ALL	Vancomycin	Foscarnet	CMV	27 days	Recovery
Alkhatib et al. (16)	81/M	CMV inclusions	Toxin (unspecified type)	PCR +	Pneumonia	Metronidazole → vancomycin	GCV	*C. difficile*	NA	Recovery
Veroux et al. (17)	42/F	CMV inclusions, occlusive vasculitis	Toxin (unspecified type)	PCR +	Kidney transplant, immunosuppression (tacrolimus, MMF, steroids)	Metronidazole + vancomycin	GCV	CMV	7 days	Death
Kottaridi et al. (18)	59/M	CMV inclusion	Toxin (unspecified type)	PCR +	Large cell lymphoma	Metronidazole + vancomycin	GCV	*C. difficile*	20 days	Recovery
Arnold et al. (19)	61/M	CMV inclusions	Toxin (unspecified)	PCR +	Ulcerative colitis, diabetes, CAD; immunosuppression (cyclosporine, azathioprine, infliximab)	Metronidazole → vancomycin	GCV	*C. difficile*	21 days	Recovery

Florescu D.F. et al. Transpl Infect Dis 2011:13: 411-415

TABLE 1. Pseudomembranous CMV Colitis: Review of the Literature

Author (Reference)	Age	Medications	Comorbidities	Diagnostic Method	Therapy	Outcome
Beaugrand et al[5]	66	Ampicillin	Pyocholecysto, polyradiculopathy	Antibodies, blood culture, histology	None	Resolved
Beaugrand et al[5]	75	Rifampin	Ganglionar tuberculosis	Antibodies, histology	None	Resolved
Beaugrand et al[5]	80	Penicillin G, metronidazole	Pneumopathy	Antibodies (IgM), serology, Biopsy, histology, blood cultures	None	Died
Machens et al[7]	75	Mezlocillin, metronidazole	Trauma	Biopsy and immunohistological stain. EIA IgG and IgM, (−); CMV early antigen test, (+)	Surgery	Died
Stalnikouicz et al[8]	78	None	None	Biopsy and immunohistologically	None	Resolved
Heininger et al[9]	63	Cefepime, tobramycin	Trauma, emphysema, cholelithiasis CAD, PE, pancreatitis, *Pseudomonas pneumonia*	Serum CMV IgG, CFT (titer) raising, serum nested CMV DNA PCR, CMV DNA PCR and immunocytochemistry of bowel biopsy	None	Died
Cadena	59	Imipenem, metronidazol, ceftazidime, vancomycin	DM, HTN, HCV, alcohol abuse, pancreatitis	EIA IgG and EIA IgM. Biopsy with inclusion bodies and positive immunohistological stain	Ganciclovir	Resolved

CFT indicates Complement fixation (for CMV); PCR, polymerase chain reaction; CAD, Coronary artery disease; DM, Diabetes mellitus; HTN, Hypertension; HCV, hepatitis C; PE, Pulmonary embolism.

Cadena J. et al. Infectious Diseases in Clinical Practice, Vol 15, Num 3, May 2007

Cytomegalovirus colitis presenting with the endoscopic appearance of pseudomembranous colitis

Michael P. Battaglino, MD, Don C. Rockey, MD

Battaglino MP. et al. Gastrointest Endosc. 1999 Nov;50(5):697-700.

Mujer, 39 años
Trasplante corazón-pulmón 5 m atrás.
C.C **3 semanas**: náuseas persistentes, **diarrea acuosa y pérdida de 5 kg de peso.**
Medicamentos: azatioprina, ciclosporina, prednisolona.
TMP-SMX en profilaxis.
Colonoscopia: pseudomembranas. No rta a metronidazol
Bx: CMV. Tto: ganciclovir
***C. difficile*: negativo**

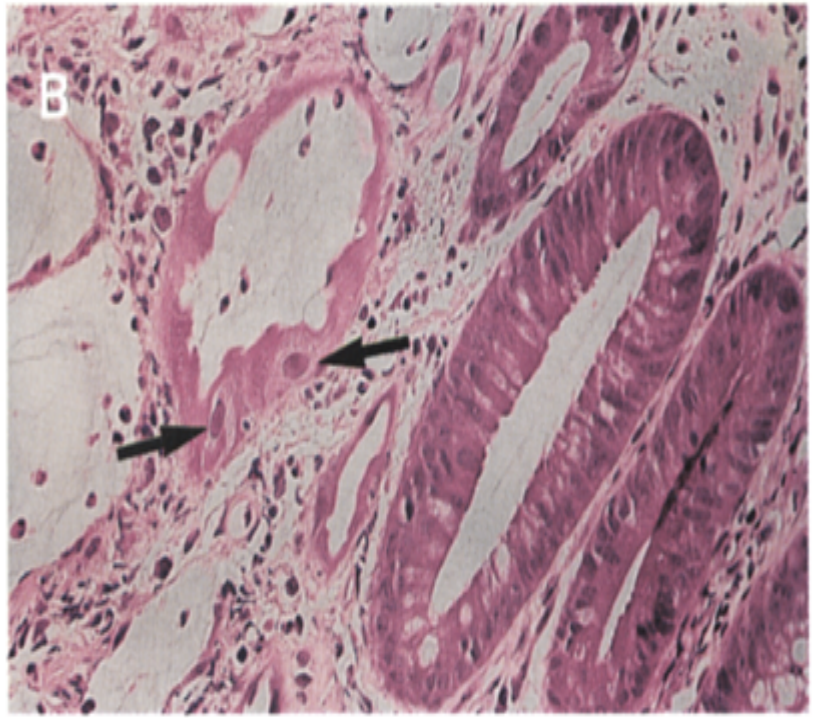

Cytomegalovirus colitis in acquired immunodeficiency syndrome: a clinical and endoscopic study

C. Mel Wilcox, MD, Naga Chalasani, MD, Audrey Lazenby, MD, David A. Schwartz, MD

Atlanta, Georgia, and Birmingham, Alabama

Table 2.
Colonoscopic patterns of CMV colitis in AIDS

	N (%)
Appearance	
Ulcer/colitis	22 (39)
Ulcer alone	21 (38)
Colitis alone	8 (14)
Subepithelial hemorrhage alone	3 (5)
Pseudomembranes	1 (2)
Ectasias	1 (2)
Location*	
Pan colonic	23 (74)
Distal only	4 (13)
Proximal only†	4 (13)

*For the 31 patients undergoing colonoscopy.
†To splenic flexure.

Wilcox C.M. et al. Gastrointest Endosc 1998;48:39-43

Clostridium Difficile y Citomegalovirus Relacionados a un Caso de Colitis Pseudomembranosa

García C.*, Velarde J.**, Cedron H.*, Ferrufino J.C.**, Seas C.**, Bussalleu A.**, Gotuzzo E.*

Hombre **peruano, 30 años**
Reciente dx VIH, CD4 36, sin cART
Diarrea crónica **1 año de evolución**
Síntomas respiratorios, imágenes de tórax sugestivos de TB. Inicio anti-TB
10 días después: HTDS. EDS: úlcera con necrosis y BAAR
3ª sem: diarrea empeoró

- **Colonoscopia: colitis pseudomembranosa.**
- **Toxinas A y B por ELISA +s**
- > Dolor, choque, muerte
- **Patología: cambios citopáticos CMV + BAAR**.

J Clin Gastroenterol 2001;32(1):82–84.

Cytomegalovirus Infection as a Cause of Pseudomembrane Colitis

A Report of Four Cases

Olusola Olofinlade, M.D., and Chien Chiang, M.D.

4 pacientes **hombres** en un período de 2 años
VIH +
< 50 CD4
IO previas, profilaxis con TMP-SMX
Diarrea crónica, dolor abdominal
Colonoscopia: **Colitis pseudomembranosa**
Estudios ***C. difficile* negativos. No rta a metronidazol**
Histología positiva para **CMV** (cpos de inclusión)

Olofinlade O. et al. J Clin Gastroenterol2001;32(1):82–84.

CASE REPORT

RECTAL PROLAPSE ASSOCIATED WITH CYTOMEGALOVIRUS PSEUDOMEMBRANOUS COLITIS IN A CHILD INFECTED BY HUMAN IMMUNODEFICIENCY VIRUS

Chitsanu Pancharoen[1], Sasithorn Likitnukul[1], Voranush Chongsrisawat[1], Boosba Vivatvekin[1], Parvapan Bhattarakosol[2], Pongsepeera Suwangool[3] and Usa Thisyakorn[1]

Pancharoen C. et al. Southeast Asian J Trop Med Public Health. 2003 Sep;34(3):583-4.

Treatment failure of fecal microbiota transplant for pseudomembranous colitis due to coexistent cytomegalovirus colitis

Chao H.C. et al. Journal of Microbiology, Immunology and Infection (2015)

EVOLUCIÓN

Ag *Cryptococcus* negativo.

ABMO: sin infección

Cultivos (sangre, MO, tejidos): negativos (aerobios, micobacterias).

PCR *M. tuberculosis* negativo. PCR PB19 MO: no procesado

Mejoría función renal, citopenias. Control diarrea. Continuó ganciclovir y luego paso a valganciclovir. Mejoría síntomas oculares

CONCLUSIONES

CONCLUSIONES

- Diarrea: problema fcte en VIH
  - Causas infecciosas vs no infecciosas
- Colitis pseudomembranosa
  - > 90% *C. difficile*
  - < 10%: causas infecciosas y no infecciosas
  - CMV: causa primaria o coexistente.
    - Histología, IHQ, PCR (?)
    - Rara

Clinical Picture

Pseudomembranous colitis from cytomegalovirus infection

Dayana Sylva, Pablo Villa, Cristian García, Juan Camilo Pérez, Carlos Andrés Agudelo

Silva D. et al. Lancet Gastroenterol Hepatol 2017; 2: 384

GRACIAS