CÁTEDRA ABIERTA

CRISTIAN IVÁN GARCÍA RINCÓN
ESPECIALISTA EN ENFERMEDADES INFECCIOSAS UPB
SEPTIEMBRE 23 DE 2017

Universidad Pontificia Bolivariana

Cátedra de Enfermedades Infecciosas
UNIVERSIDAD DE LA REPÚBLICA • FACULTAD DE MEDICINA
Prof. Dr. Julio Medina

AGENDA

- Presentación de caso clínico
  - Evolución y laboratorio
- Abordaje diagnóstico por pasos
  - Diagnóstico diferencial
- Aspectos sobresalientes de la enfermedad
- Conclusiones

PRESENTACIÓN DE CASO CLÍNICO

PRESENTACIÓN DEL CASO

- Datos identificación:
  - LEAO
  - 46 años
  - Femenina
  - Docente qca en colegio
  - Casada (14 años)
  - 2 hijas
  - R: Sta. Mónica
  - Vive con esposo e hijas

PRESENTACIÓN DEL CASO

- Antecedentes:

Patológicos: Negativos.

Alérgicos: Dipirona (rash y disnea)

ENFERMEDAD ACTUAL

1/12: **fiebre**, odinofagia, cefalea intensa.

Astenia, adinamia, **diarrea, dolor abdominal**.

2/12: **rash en tórax, abdomen, dorso y MMs**.

Hospital Caucasia: **< plaquetas, > ALT/AST**.

Pip/tazo, sin mejoría.

Remisión al HPTU el **05-12-15**.

PRESENTACIÓN DEL CASO

- Revisión por sistemas:
  - **Tos con expectoración amarilla/verdosa en la última semana**
  - Cervicalgia
  - No pérdida de peso
  - No mención de adenopatías

Signos vitales

TA: 96/80, FC: 102 lpm, FR: 19 rpm, T: 37.2 ° C, SatO2: con FiO2 21%: 96%

Examen físico

RCG, **DHT, con ictericia.**

Cavidad oral sin lesiones.

Cuello sin masas. RsCsRs, no frote o S3.

RsRs conservados **Dolor a la palpación HD.**

Examen físico

No irritación peritoneal. Pulsos distales ++, no edemas. No petequias ni otras lesiones en piel.

EN sin alteraciones.

EXAMEN	VALOR
Hb/Hto	11.3/34%, normo-normo
Leucos	9400
Neu/Lin/Eos	69%/19%/**14%**
Plaquetas	47.000
AST/ALT	412/969
FA/GGT	Normales
Creatinina/BUN	0.75/10.2
Uroanálisis	Sin proteinuria, leucocituria o hematuria
VIH	Negativo
Ecografía TC abdominales previos	Colelitiasis. No dilatación VB

EVOLUCIÓN Y NUEVAS AYUDAS

EVOLUCIÓN

Inicio de **Pip/ tazo.** Descartan abdomen qco

Sospecha de **leptospira vs ricketsiosis**. Inician manejo **ceftriaxona y doxiciclina**. Infecto evalúa: rígidez de nuca.

PL normal, cultivos, tinciones y pruebas moleculares negativos. TC de cráneo: sinusitis aguda. > Leucos y PCR. **Dolor cuello: TC contrastada para excluir abscesos**.

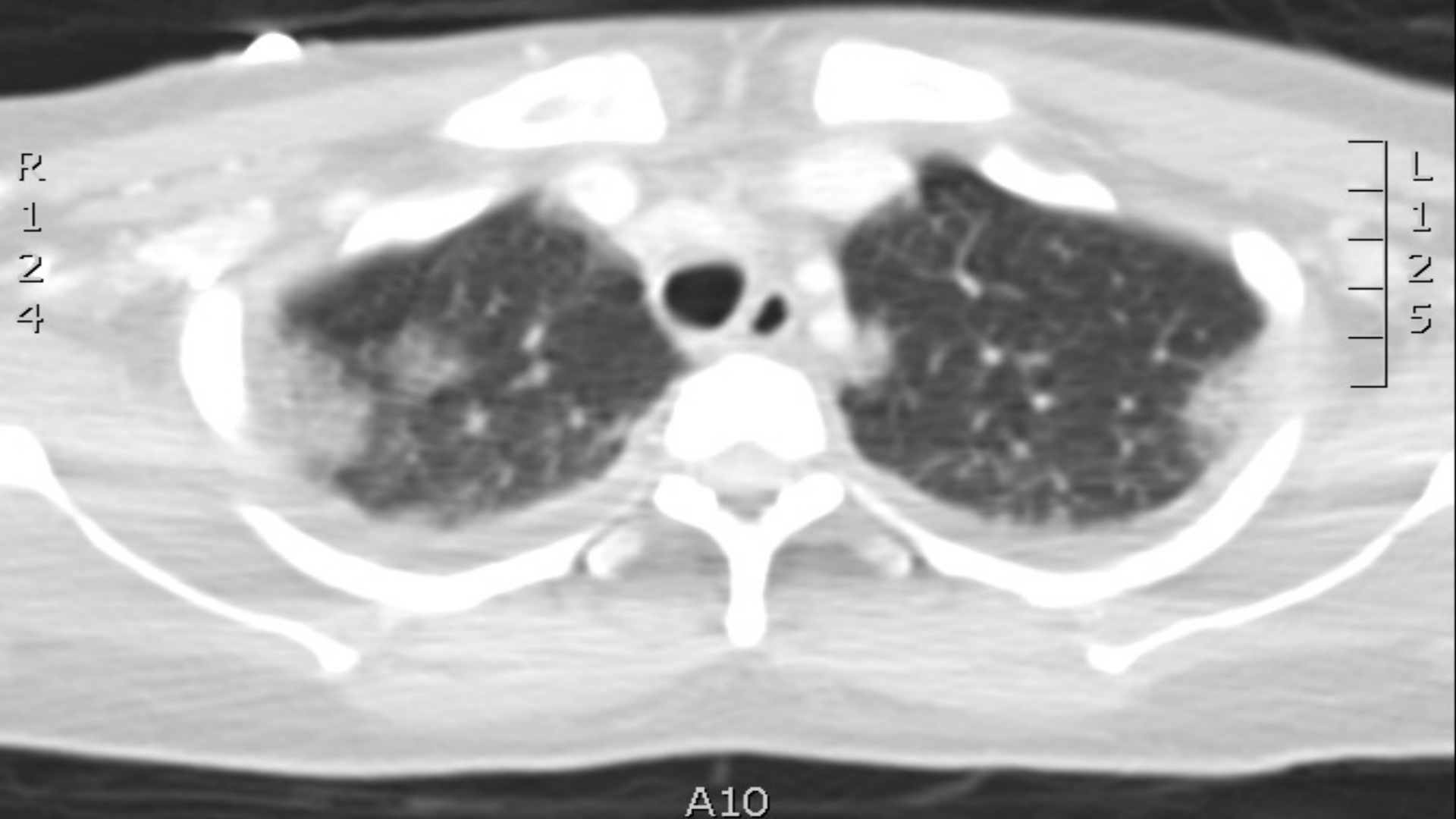
R
1
2
4
L
1
2
5
A10

EVOLUCIÓN

Fiebre. > Síntomas respiratorios. > PCR/leucos

Tos con tinte hemoptoico.

TC tórax: infiltrados de novo, apicales, vidrio esmerilado--- FBC.

FBC: material hemático, sin hallazgos para HAD. Tinciones, pruebas moleculares y citología negativas.

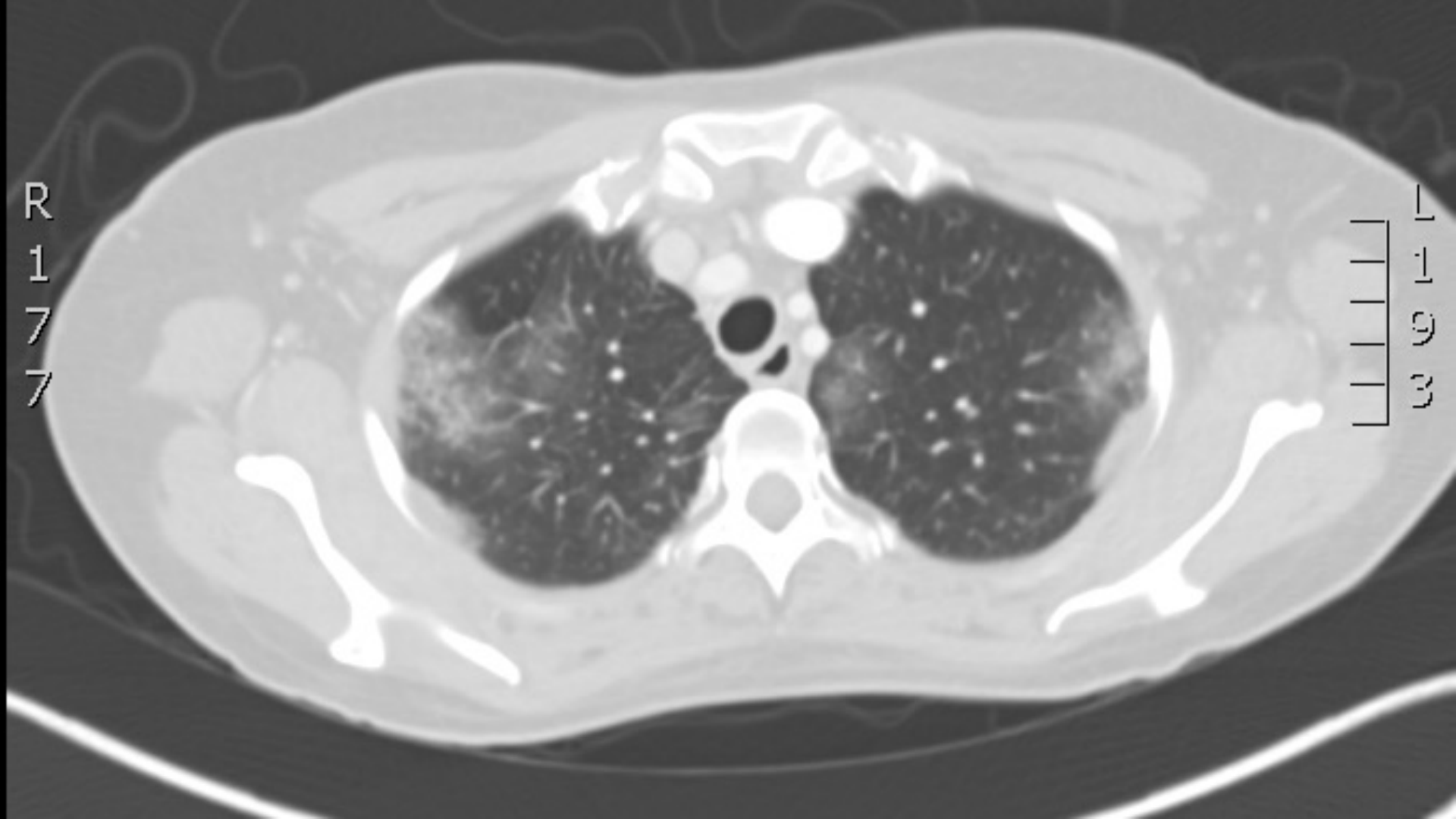
R
1
7
7
L
1
9
3

EVOLUCIÓN

Perfil inmune, galactomanan negativos.

Mejoría del perfil hepático y síntomas abdominales. Aumento de las plaquetas a niveles normales.

Hemocultivos, coprocultivo, dengue, VEB, CMV, *C. difficile:* negativos. Estudios virus hepatotropos (A, B y C): negativos. IgE: 67.

ABORDAJE DIAGNÓSTICO POR PASOS

ABORDAJE DIAGNÓSTICO

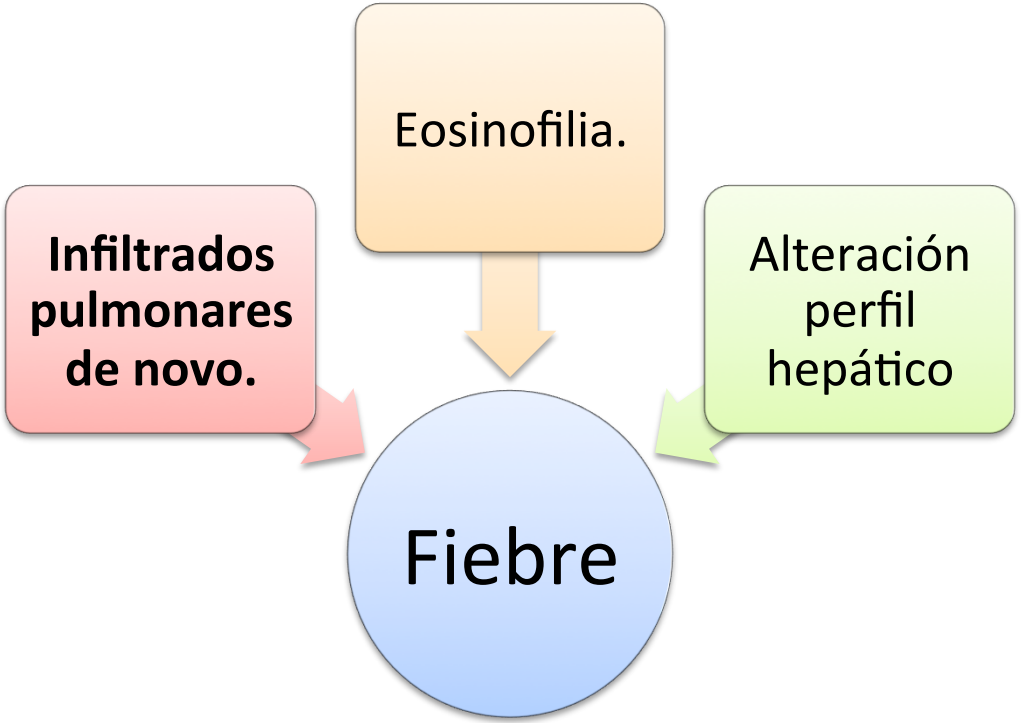

TABLE 2 ■ Differential Diagnosis of Diffuse Alveolar Infiltrates

Pulmonary edema

Pneumonia (generally more severe than interstitial pattern pneumonia)

- Bacterial
- Viral
- Fungal
- Parasitic

Alveolar hemorrhage (blood)

Other

Blumenthal NP. et al. AACN Vol 8, Num 3, pp 411-424, 1997.

TABLE 1 -- DIFFERENTIAL DIAGNOSIS OF PATTERNS OF DISEASE ON HRCT OF THE LUNGS

Ground-glass opacity

Infectious pneumonia

Consolidation

Acute

Infectious pneumonia

Acute eosinophilic pneumonia

Collins J. Radiol Clin North Am. 2001 Nov;39(6):1115-35.

ABORDAJE DIAGNÓSTICO

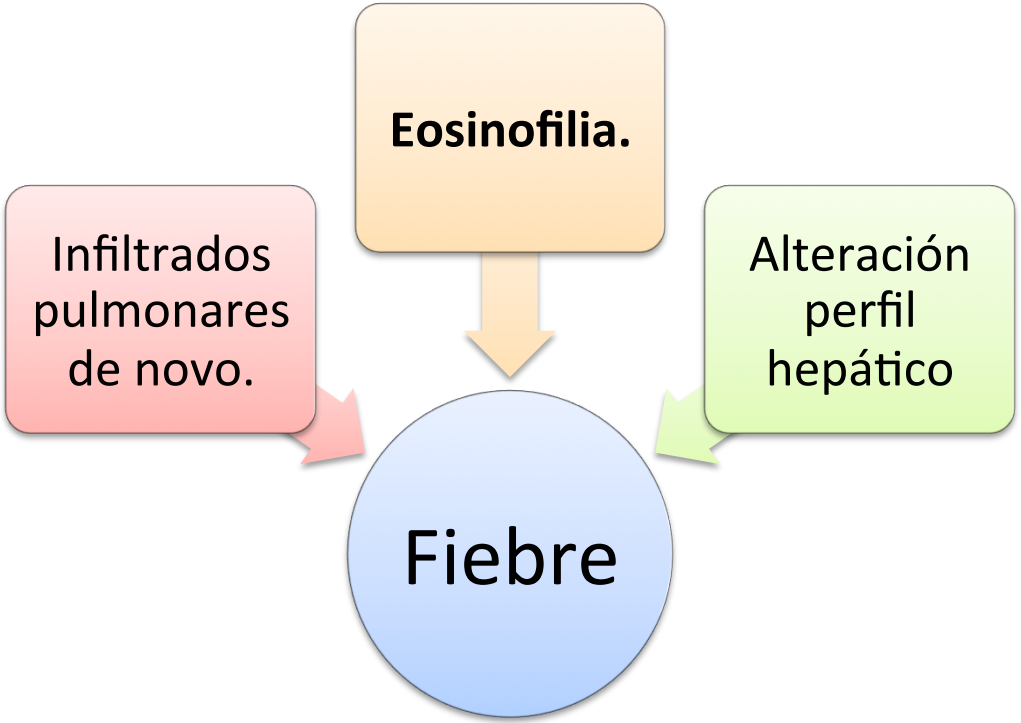

Box 1
Main causes of eosinophilia

Allergic Conditions

Infections

- Helminth infections
- Fungal infections (allergic bronchopulmonary aspergillosis and coccidioidomycosis)

Neoplastic and Hematological Conditions

Información patología > 20% eos en BAL

Rheumatologic and Immunologic Conditions

Other

Ustianoski A. et al. Infect Dis Clin N Am 26 (2012) 781–789

ABORDAJE DIAGNÓSTICO

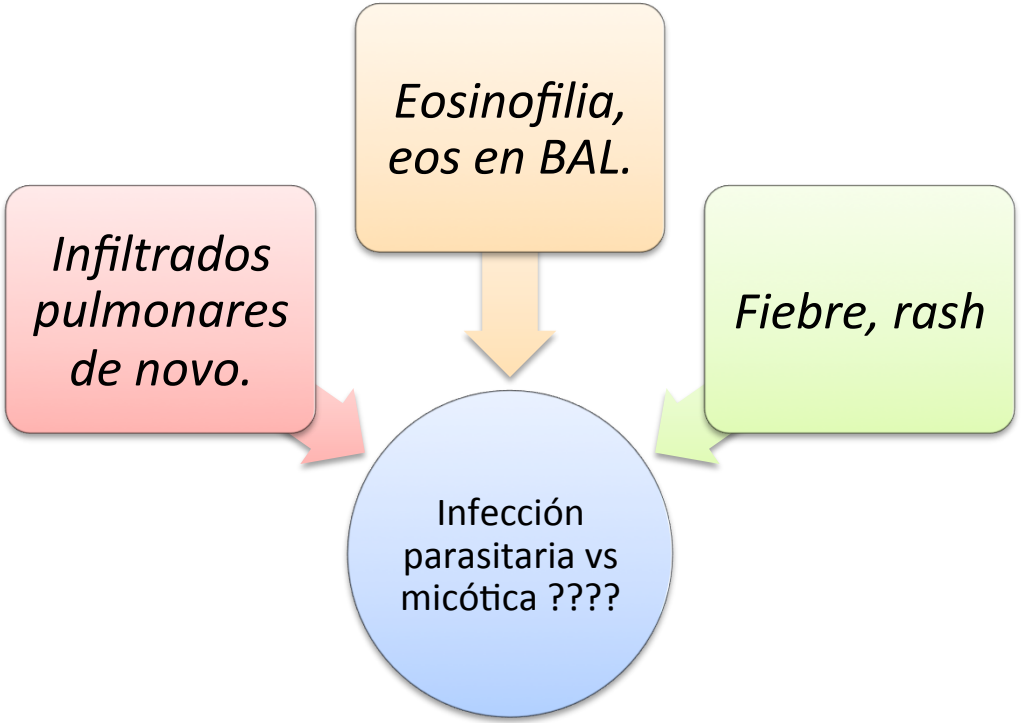

Table 1—*Parasitic Infection of Respiratory System*

Parasite	Infective Form	Endemic Area	Mode of Transmission	Pulmonary Presentation	Bronchoscopic Evaluation	Treatment
Paragonimiasis (*Paragonimus* species)	Metacercaria (infective larvae)	Southeast Asia, South America, Africa	Ingestion of infested crustaceans	Fever, cough, hemoptysis, chest pain, and pleural effusion	Bronchial stenosis due to mucosal edema and mucosal nodularity	Praziquantel and triclabendazole
Cestodes						
Hydatid disease (*Echinococcus granulosus*)	Eggs	Worldwide (especially Middle East)	Ingestion	Chest pain, cough, hemoptysis, pleural lesion, expectoration of cyst contents, and hypersensitivity reaction	Bronchoscopic examination reveals sac-like cyst in the airway	Surgical removal of cysts, followed by mebendazole and albendazole
Mesomycetozoea						
Rhinosporidiosis (*Rhinosporidium seeberi*)	Spores	South Asia	Ingestion of contaminated water	Strawberry-like, nasopharyngeal polyps, epitasis, nasal congestion	Bronchoscopy revealed pinkish mulberry-like rhinosporidiosis mass in the airway	Therapeutic bronchoscopy and dapsone

Khemasuwan D. et al. CHEST 2014; 145(4):883–895.

TABLE 1 Infectious causes of eosinophilic pneumonia

Manifestation of disease	Infectious cause
Löffler's syndrome	*Ascaris* Hookworm Schistosomiasis
Heavy parasite burden Direct pulmonary penetration	Strongyloidiasis Paragonimiasis Visceral larval migrans
Immunologic response to organisms in lungs	Filariasis Dirofilariasis
Cystic disease	*Echinococcus* Cysticercosis
Other nonparasitic disease	Coccidioidomycosis Basidiobolomycosis Paracoccidioidomycosis

Akuthota P. et al. Clinical Microbiology Reviews p. 649 – 660.

ABORDAJE DIAGNÓSTICO

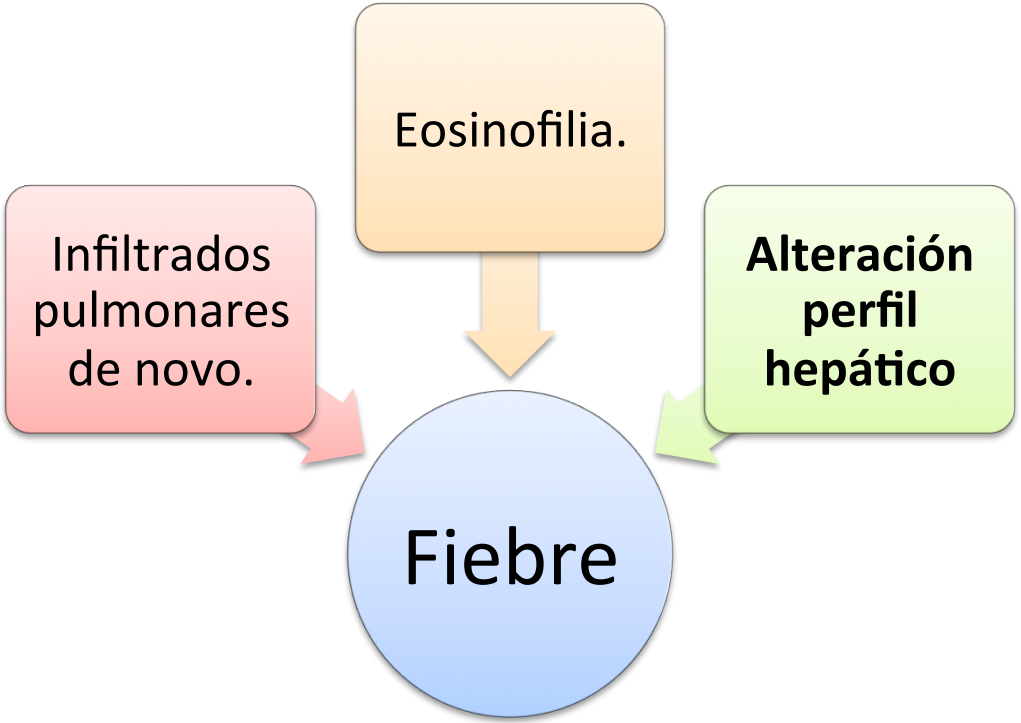

ABORDAJE DIAGNÓSTICO

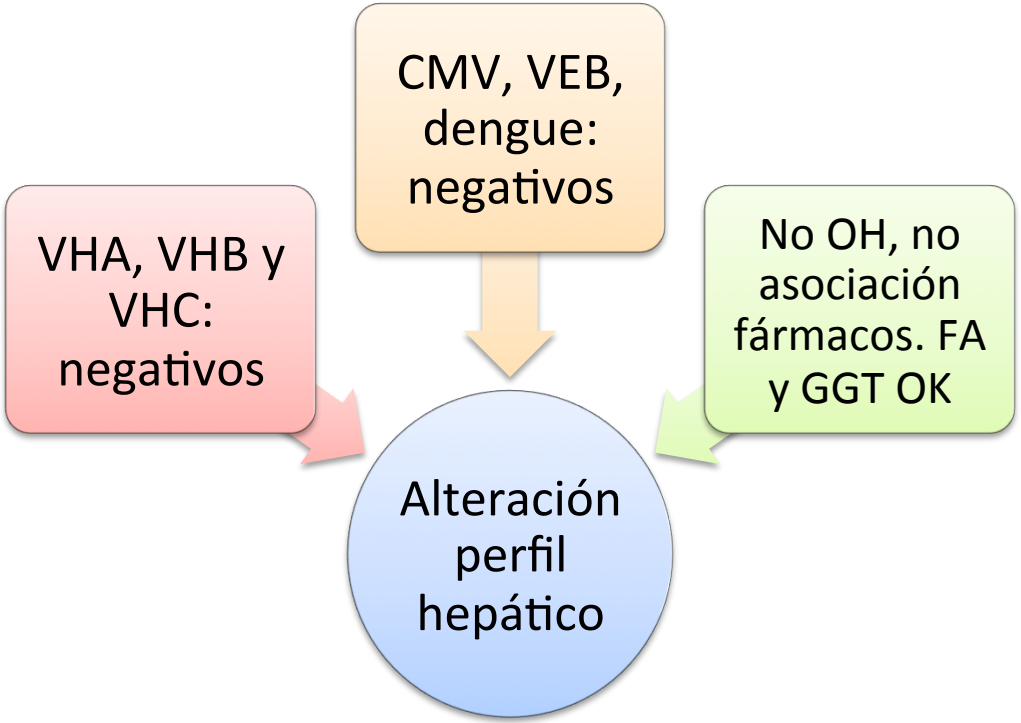

Hepatic Toxocariasis: A Rare Cause of Right Upper Abdominal Pain in the Emergency Department

Acil Serviste Sağ Üst Kadran Ağrısının Nadir Bir Nedeni; Hepatik Toksokara

Coskun F. et al. Turkiye Parazitol Derg 2013; 37: 151-3

Acta Gastroenterol Latinoam. 2000;30(3):187-90.

[Toxocariasis with liver involvement].

[Article in Spanish]

Gónzalez MT[1], Ibañez O, Balcarce N, Nanfito G, Kozubsky L, Radman N, Donatone J, Fynn A, Drut R, Cueto Rua E.

Author information

González MT. et al. Acta Gastroenterol Latinoam. 2000;30(3):187-90.

Severe hepatic involvement in visceral larva migrans

Marek Hartleb[a] and Krzysztof Januszewski[b]

Hartleb M. et al. Eur J Gastroenterol Hepatol13:1245-49, 2001.

TABLE 292-1 Clinical Syndromes Associated with Unusual Helminth Infections in Humans

CLINICAL SYNDROME	PARASITE	USUAL HOST
Visceral larva migrans	*Toxocara canis*	Canines
	Toxocara cati	Felines
	Baylisascaris procyonis	Raccoons
Eosinophilic gastroenteritis	*Anisakis* spp.	Sea mammals
	Phocanema spp.	Sea mammals
	Ancylostoma caninum	Canines
Cutaneous larva migrans	*Ancylostoma braziliense*	Canines, felines
	Ancylostoma caninum	Canines, felines
	Uncinaria stenocephala	Canines, felines
Eosinophilic meningitis	*Angiostrongylus cantonensis*	Rats
	Gnathostoma spinigerum	Felines, other mammals
Pulmonary or cutaneous nodules	*Dirofilaria* spp.	Canines, other mammals
Abdominal angiostrongyliasis	*Angiostrongylus costaricensis*	Cotton rats
Capillariasis	*Capillaria philippinensis*	Birds
Diarrhea	*Nanophyetus salmincola*	Mammals, birds
Swimmer's itch	*Trichobilharzia* spp.	Birds

Mandell, Douglas, and Bennett's. Principles and Practice of Infectious Diseases, 8th Editior

EXAMEN SOLICITADO

TIPO DE EXAMEN	TECNICA	RESULTADO
Prueba serológica para detectar anticuerpos tipo IgG Anti-*Toxocara* spp	ELISA	REACTIVO

Se inicia tratamiento con albendazol 400 mg cada día y prednisolona 50 mg cada día, con notable mejoría.

ABORDAJE DIAGNÓSTICO

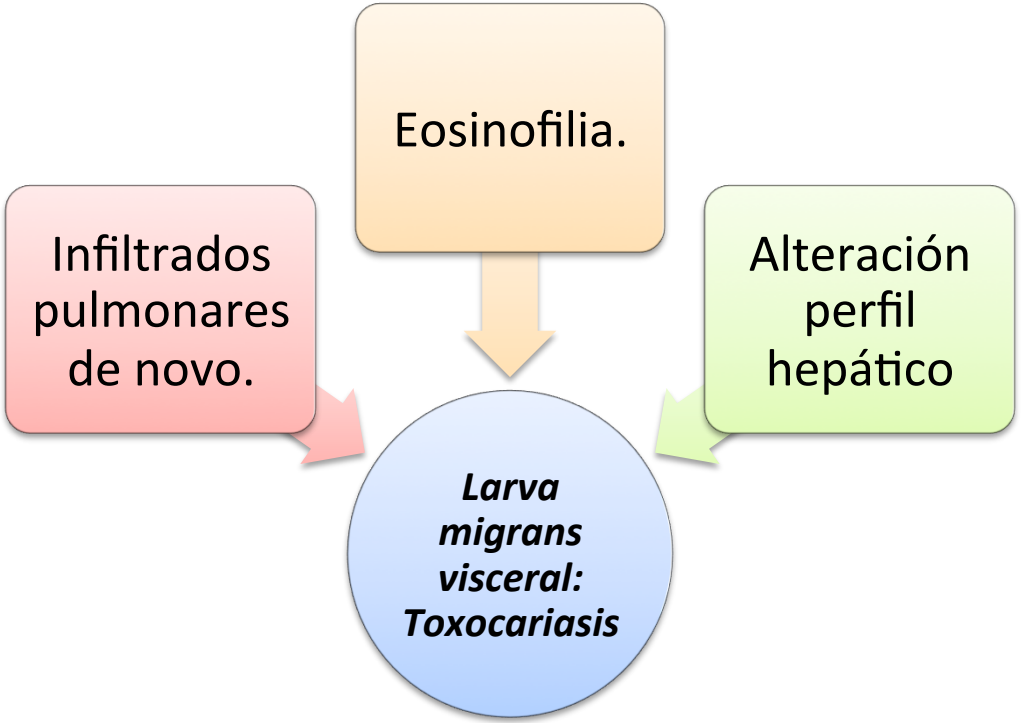

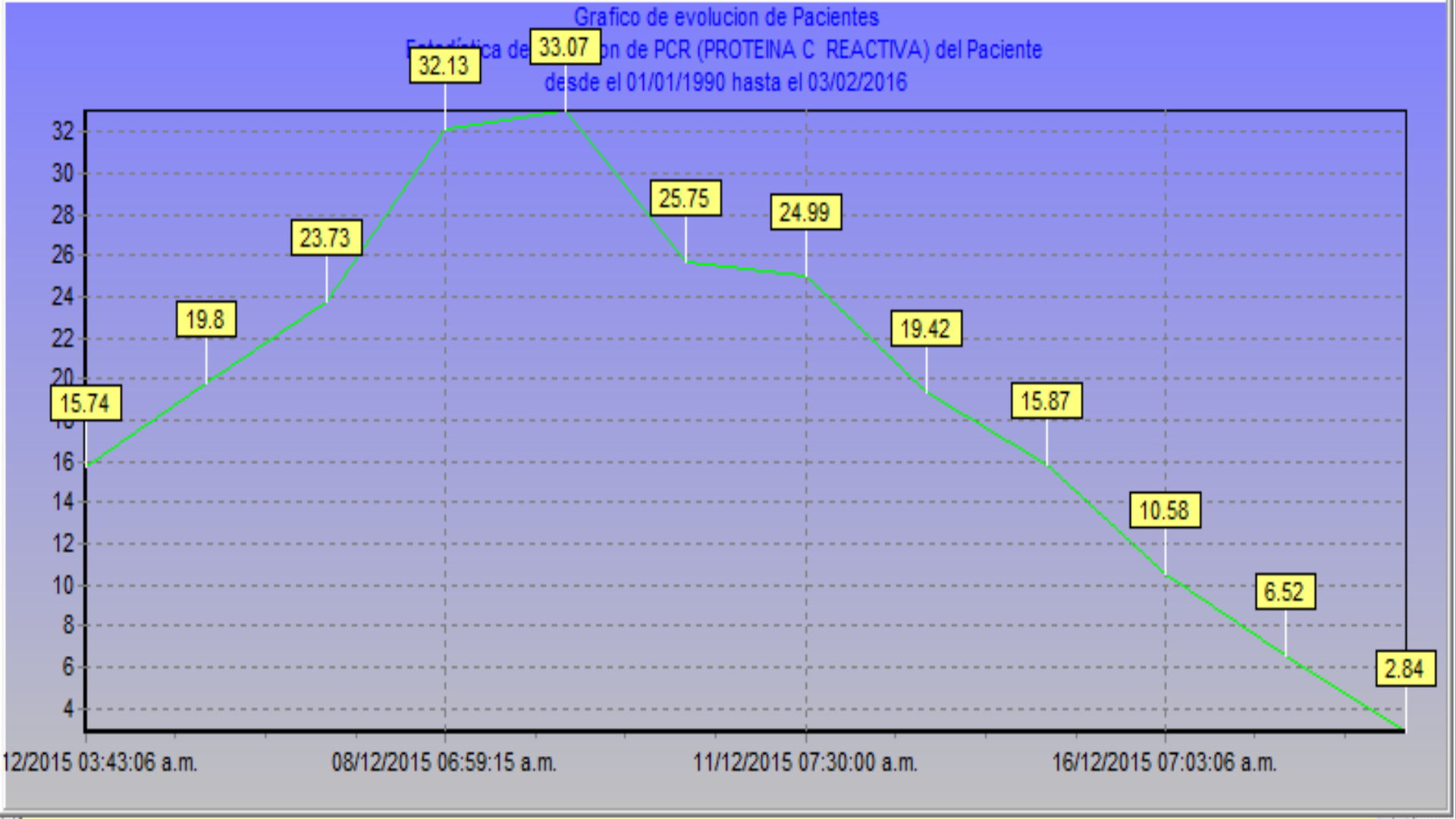
Grafico de evolucion de Pacientes
Estadística de evolución de PCR (PROTEINA C REACTIVA) del Paciente
desde el 01/01/1990 hasta el 03/02/2016
15.74
19.8
23.73
32.13
33.07
25.75
24.99
19.42
15.87
10.58
6.52
2.84
32
30
28
26
24
22
20
16
14
12
10
8
6
4
12/2015 03:43:06 a.m.
08/12/2015 06:59:15 a.m.
11/12/2015 07:30:00 a.m.
16/12/2015 07:03:06 a.m.

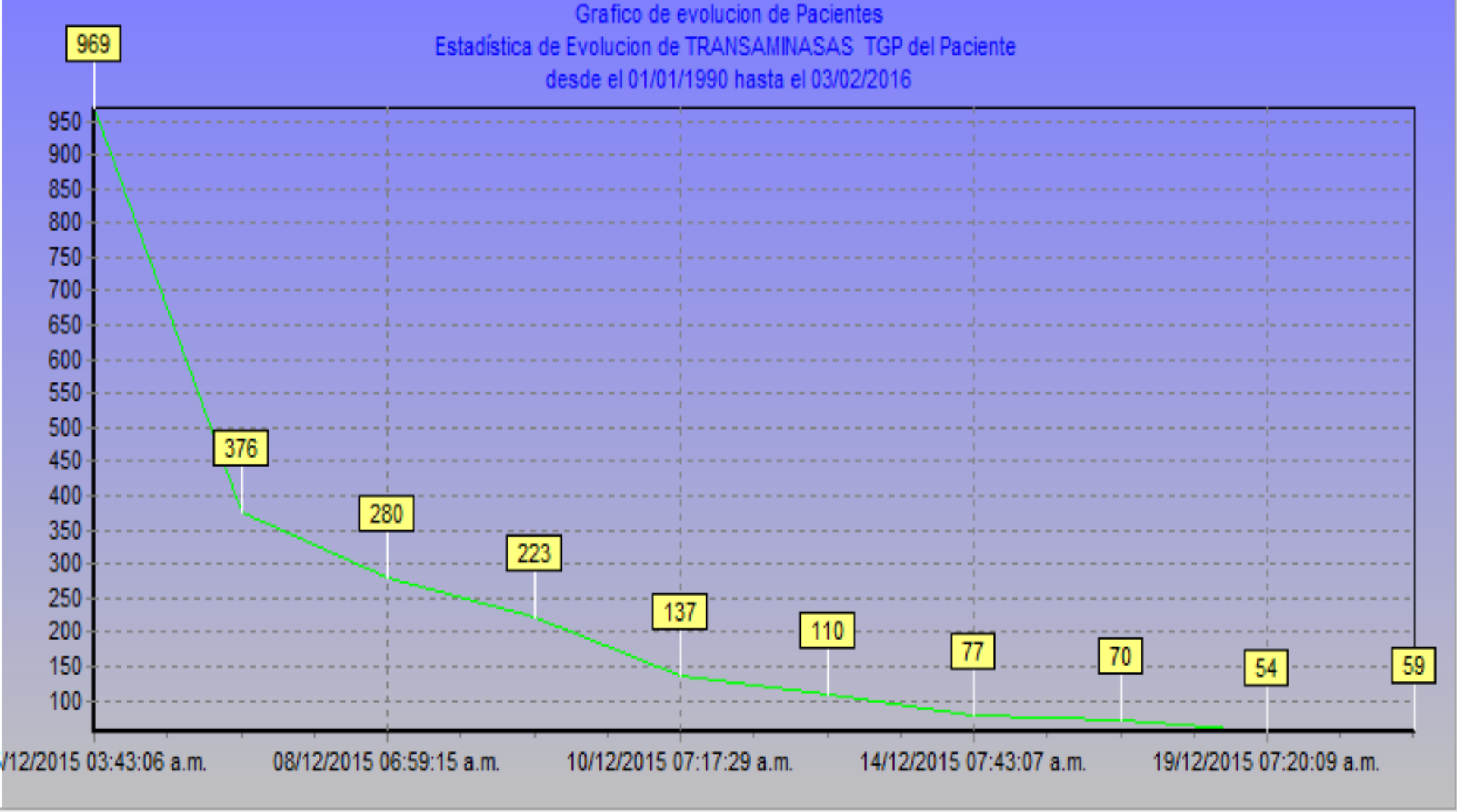
Grafico de evolucion de Pacientes
Estadística de Evolucion de TRANSAMINASAS TGP del Paciente
desde el 01/01/1990 hasta el 03/02/2016
969
376
280
223
137
110
77
70
54
59
950
900
850
800
750
700
650
600
550
500
450
400
350
300
250
200
150
100
/12/2015 03:43:06 a.m.
08/12/2015 06:59:15 a.m.
10/12/2015 07:17:29 a.m.
14/12/2015 07:43:07 a.m.
19/12/2015 07:20:09 a.m.

ASPECTOS SOBRESALIENTES DE LA ENFERMEDAD

Tabla 7
Principales nematodosis en España

Tipo	Género	Especie/s principal/es	Patrón epidemiológico	Enfermedad
Intestinales	*Enterobius*	*E vermicularis*	Cosmopolita	Enterobiosis
	Trichuris	*T. trichiura*	Importada	Tricurosis
	Ascaris	*A. lumbricoides*	Importada	Ascariosis
	Ancylostoma	*A. duodenale*	Importada	Uncinariosis
	Necator	*N. americanus*	Importada	
	Strongyloides	*S. stercoralis*	Cosmopolita	Estrongiloidosis
	Capillaria	*C. philipinensis*	Importada	Capilariosis
Filariosis	*Loa*	*L. loa*	Importada	Loaosis
	Onchocerca	*O. volvulus*	Importada	Oncocercosis
	Mansonella	*M. perstans*	Importada	Mansonelosis
	Dirofilaria	*D. immitis*	Autóctona	Dirofilariosis
	Trichinella	*T. spiralis*	Cosmopolita	Triquinelosis
		T. britovi		
	Anisakis	*A. simplex*	Cosmopolita	Anisakidosis
Tisulares	*Trichinella*			
	Toxocara	*T. canis*	Cosmopolita	Toxocarosis
		T. cati		
	Gnathostoma	*G. spinigerum*	Importada	Gnatostomosis

P: 3.4%-66%

Carranza-Rodríguez C. et al. Enferm Infecc Microbiol Clin. 2016. Article in press.

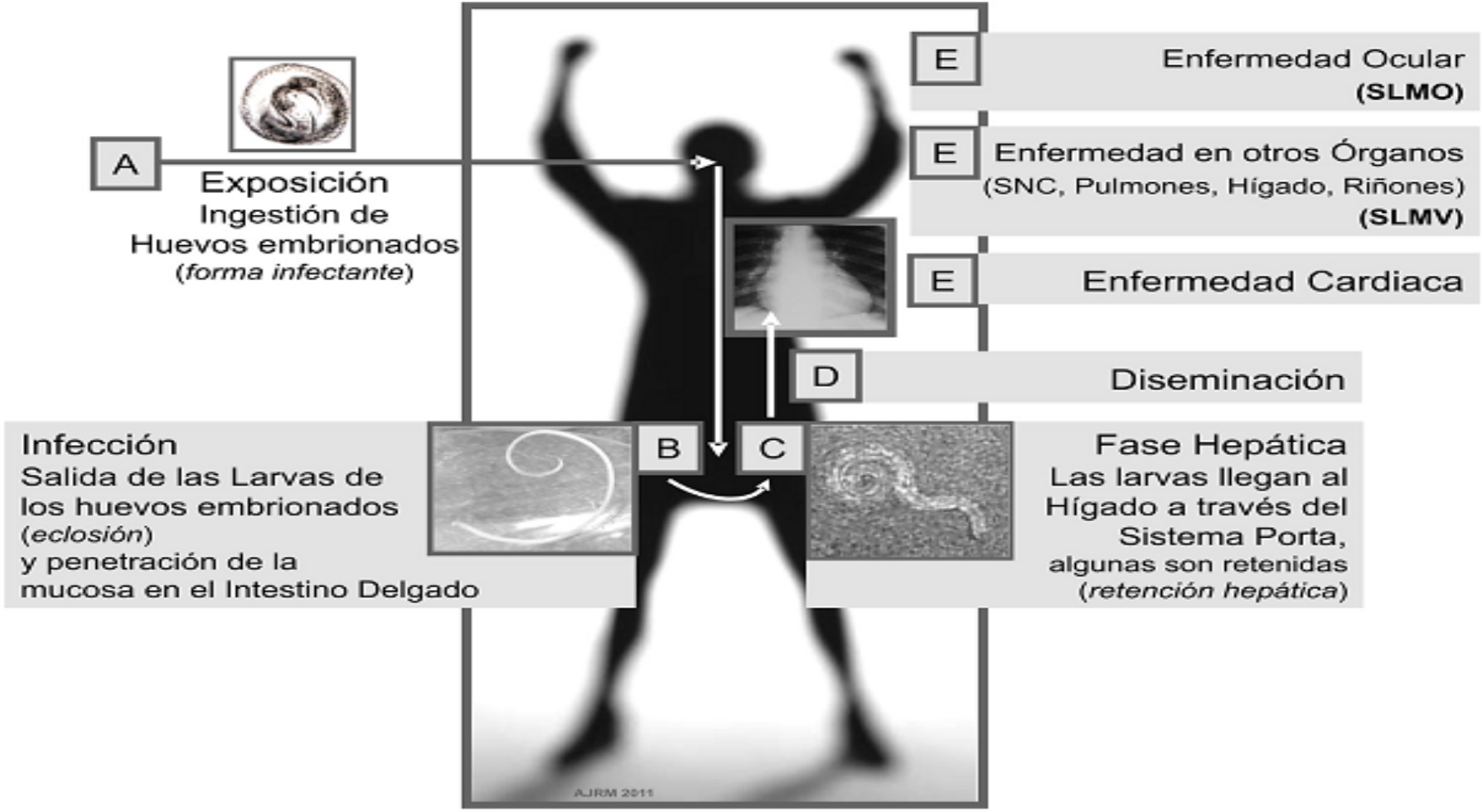

Figura 1 Ciclo de *Toxocara* spp. en el ser humano.

Bolívar-Mejía A. et al. Arch Cardiol Mex. 2013;83(2):120-129

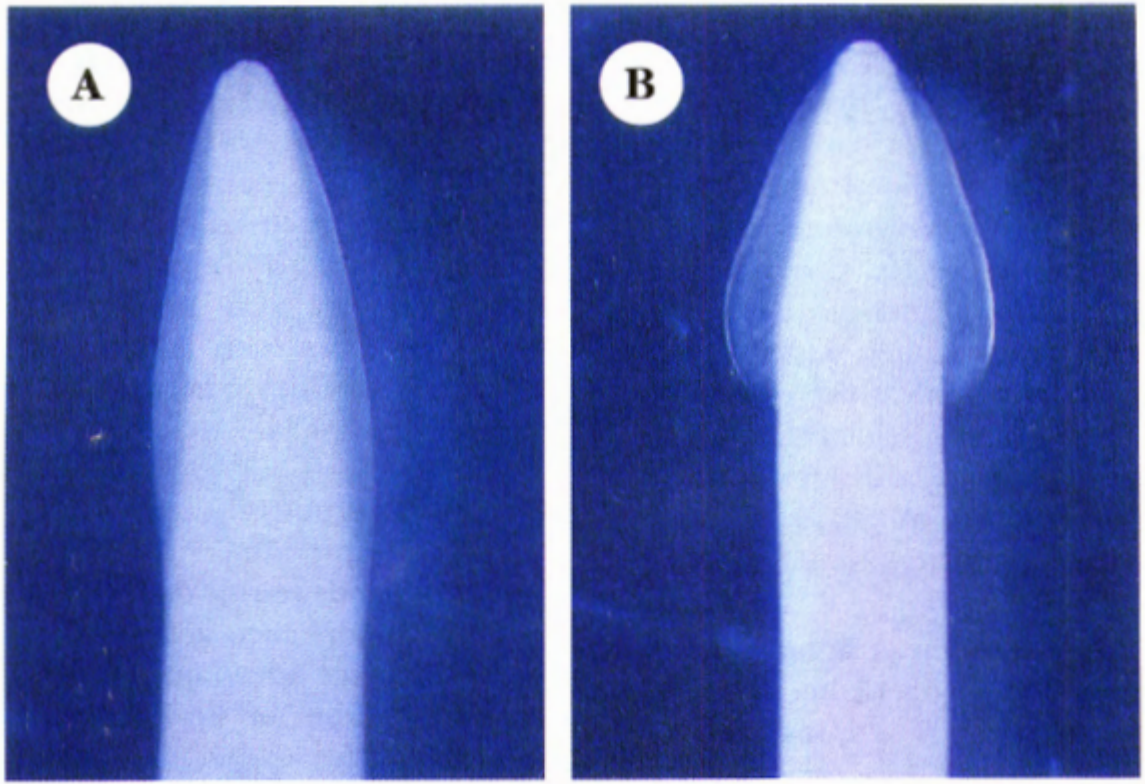

Figura 14-3. *Toxocara.* Extremo anterior que tiene aletas cervicales. A. Aletas estrechas en *T. canis*; B. Aletas amplias y estriadas en *T. cati*. (*Cortesía:* Shiba Kumar Rai et al. Atlas of Medical Parasitology, Kobe University, Kobe, Japón).

Botero D., Restrepo M. Parasitosis humanas. 5a edición. CIB. 2012

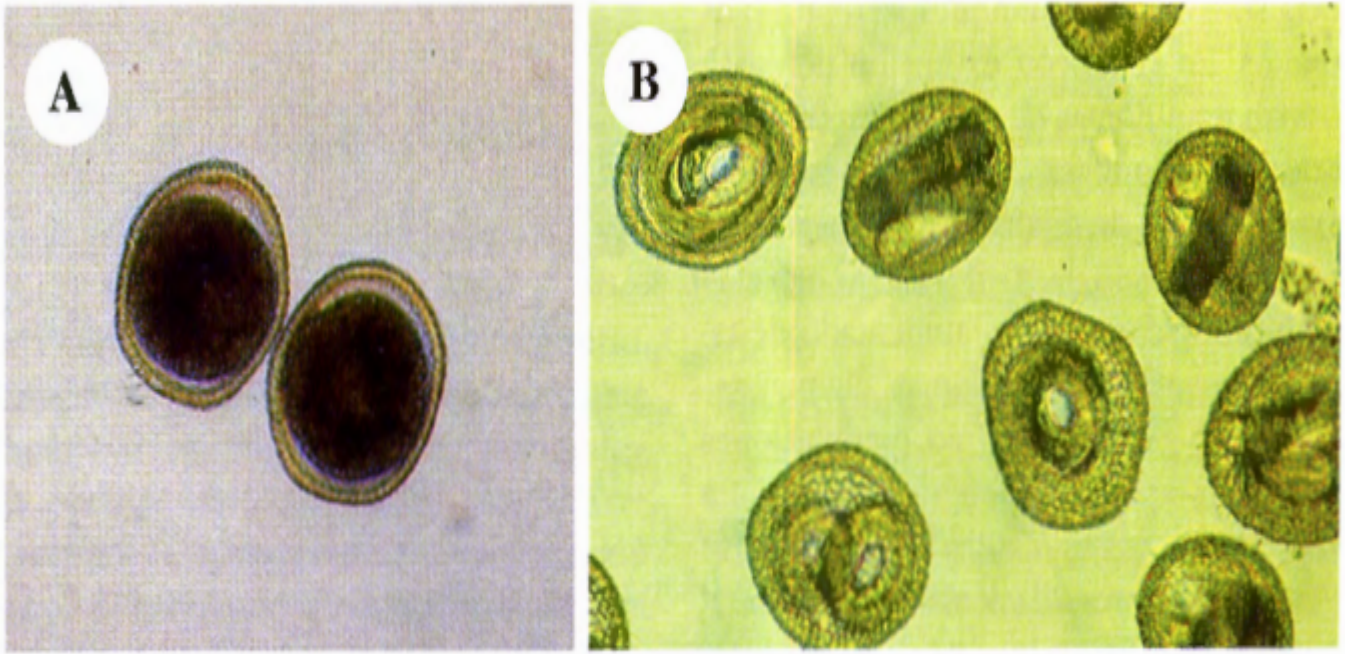

Figura 14-4. *Toxocara.* Huevos: A. Sin embrionar; B. Larvados que son los infectantes. (*Cortesía:* Shiba Kumar Rai et al. Atlas of Medical Parasitology, Kobe University, Kobe, Japón).

Botero D., Restrepo M. Parasitosis humanas. 5a edición. CIB. 2012

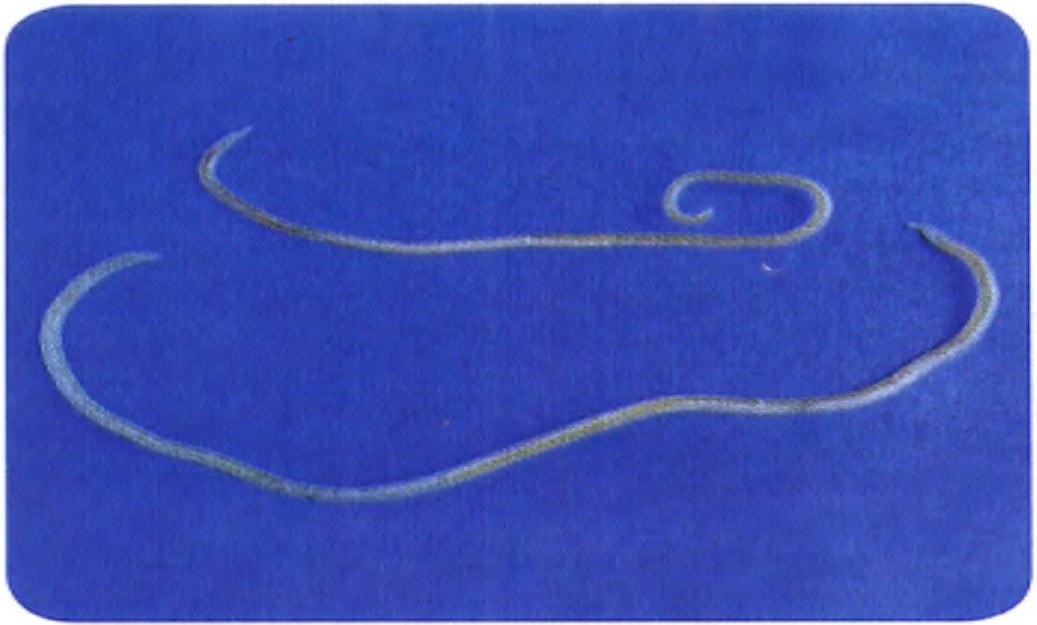

Figura 14-2. ***Toxocara.*** Parásitos adultos, el macho arriba, es el más pequeño y con extremidad posterior en curva. La hembra, abajo, termina en punta. (*Cortesía:* Shiba Kumar Rai et al. Atlas of Medical Parasitology, Kobe University, Kobe, Japón).

Botero D., Restrepo M. Parasitosis humanas. 5a edición. CIB. 2012

TABLE 2: Interval Changes of Chest CT Findings in 42 Patients Who Underwent Follow-Up CT

Interval Changes	Initial CT ($n = 42$)	Follow-Up CT	
		Interval ≤ 3 mo ($n = 34$)	Interval > 3 mo ($n = 23$)
Disappearance	NA	18	12
Migration	NA	16	11
Bilateral involvement			
Bilateral	24 (57)	8 (50)	10 (91)
Right	10 (24)	2 (13)	1 (9)
Left	8 (19)	6 (37)	0 (0)
No of involved lobes			
1	12 (28)	8 (50)	1 (9)
2	10 (24)	3 (19)	2 (18)
≥ 3	20 (48)	5 (31)	8 (73)
Location			
Subpleural	17 (40)	7 (44)	6 (55)
Parenchymal	10 (24)	3 (19)	3 (27)
Subpleural and parenchymal	15 (36)	6 (37)	2 (18)
Zonal predominance			
Upper	1 (2)	1 (6)	0 (0)
Lower	21 (50)	10 (63)	3 (27)
Upper and lower	20 (48)	5 (31)	8 (73)
No. of pulmonary lesions			
1	9 (21)	7 (44)	1 (9)
2–5	20 (48)	5 (31)	8 (73)
> 5	13 (31)	4 (25)	2 (18)
Ground-glass opacities	36 (86)	14 (88)	10 (91)
Solid nodules	13 (31)	4 (25)	7 (64)
Consolidation	5 (12)	1 (6)	0 (0)
Linear opacity	8 (19)	1 (6)	2 (18)

Note— Data in parentheses are percentages. NA = not available.

Lee K.H. et al. AJR 2015; 204:1203–1211.

Table 1. Hematologic Laboratory Values

	First treatment day	7th treatment day	14th treatment day	21th treatment day	42th treatment day
WBC (/mm^3)	10.600	9.700	7.300	7.200	6.100
Eosinophils (%)	50.8	35.8	22.5	9.9	6.0
IgE* (mg/dl)	438	228	145	117	98

WBC: white blood cells. *The normal range for IgE is 15 to 400 mg per deciliter.

Inoue K. et al. Internal Medicine 41: 478-482, 2002.

Acute Eosinophilic Pneumonia due to Toxocariasis with Bronchoalveolar Lavage Findings*

Jorge Roig, M.D., F.C.C.P.; Joan Romeu, M.D.; Cristina Riera, M.D.;† Anna Texido, M.D.; Christian Domingo, M.D.; and Jose Morera, M.D.

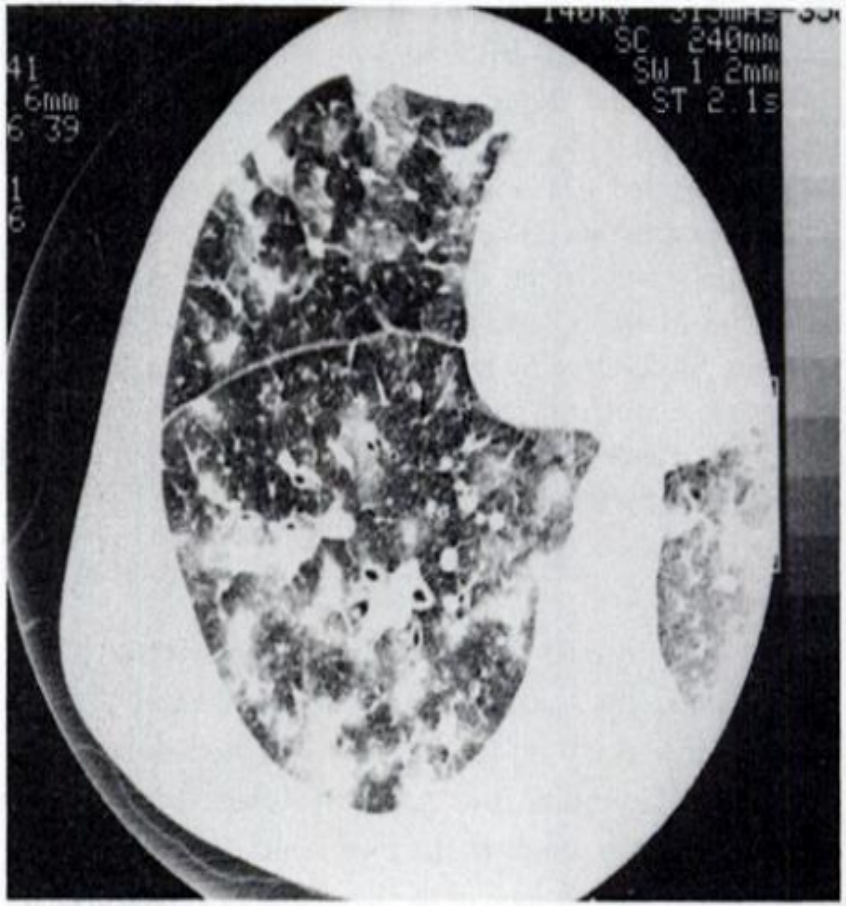

FIGURE 2. Computed tomography of thorax shows pseudonodular appearance of infiltrates, with no other abnormality.

Roig J. et al. Chest 1992; 102: 294-96.

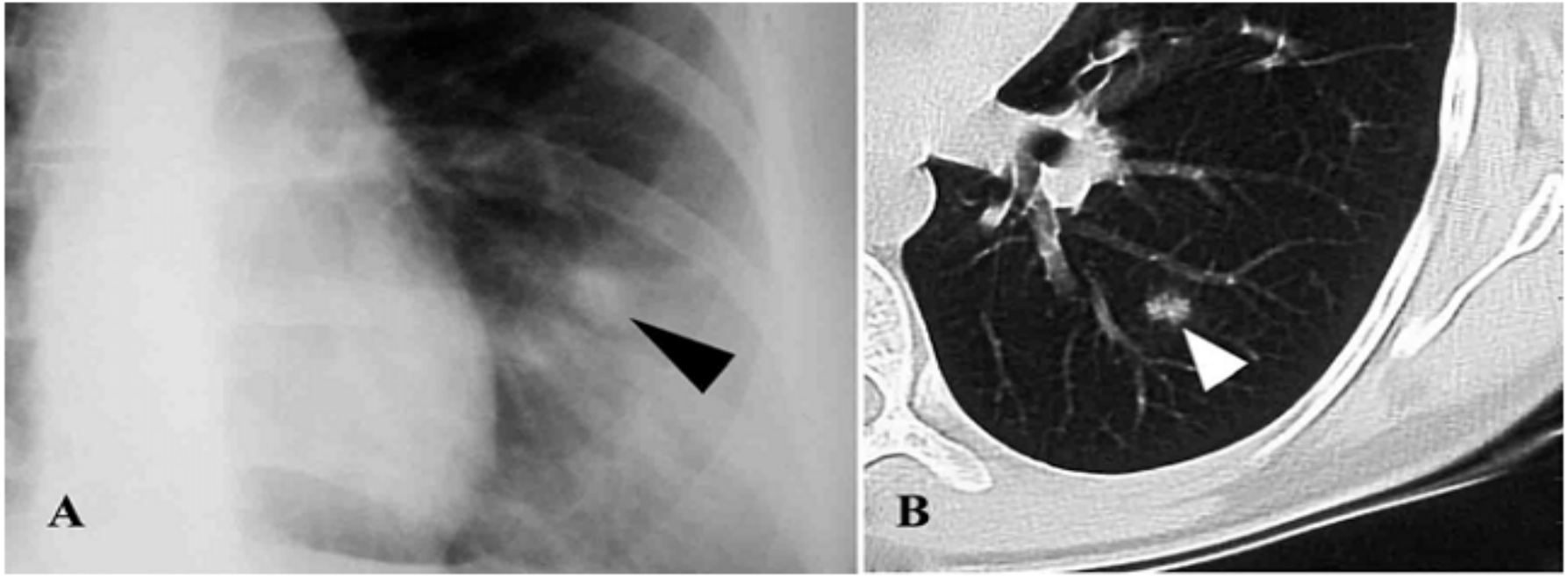

Fig. 1 – A) the patient's chest radiography; B) computerized tomography scan on admission, the largest infiltrate (arrowhead)

Povazan D. et al. Vojnosanit Pregl. 2011 Oct;68(10):881-5.

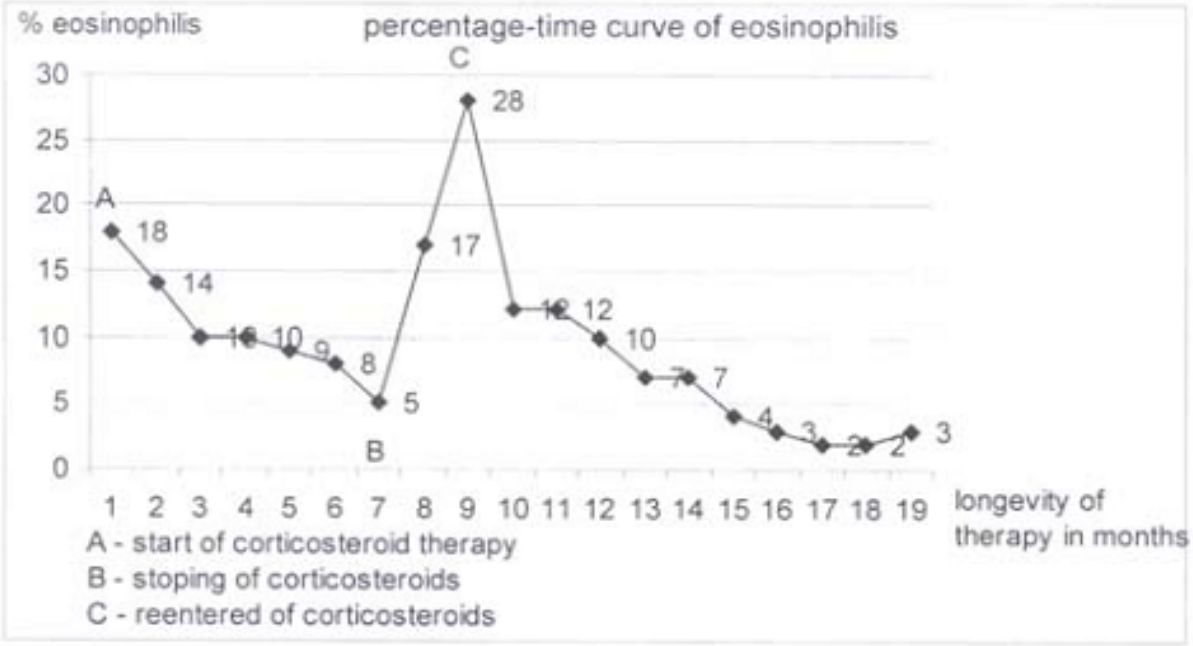

Fig. 2 – Eosinophilia: course and levels with and without corticosteroid therapy

Povazan D. et al. Vojnosanit Pregl. 2011 Oct;68(10):881-5.

Poumon éosinophile en métropole, ne pas oublier la toxocarose

Figure 1 Scanner thoracique mettant en évidence des lésions alvéolo-interstitielles

Sauvet F. et al. Presse Med 2005; 34: 1713-14.

Parasitology. 1995 Jun;110 (Pt 5):529-33.

Comparative efficacy of diethylcarbamazine and mebendazole for the treatment of human toxocariasis.

Magnaval JF[1].

Table 1. Characteristics of 19 patients positive with *Toxocara* serology.

		Treated with Albendazole (n = 10)	Treated with DEC (n = 9)
Gender	Female	6	6
	Male	4	3
Median (range) age in years		9 (4 – 11)	6 (4 – 13)
Children with Asthma		6	9
Mean (range) *Toxocara* antibody test (OD units)	Before treatment	0.73 (0.34 – 1.22)	0.50 (0.32 – 2.34)
	After treatment	0.02 (0.01 – 1.4)	0.29 (0.02 – 1.50)

OD: Optical density.

Fernando S.D. et al. Journal of Clinical Medicine and Research Vol. 3(3) pp. 46-51, March 2011

CONCLUSIONES

CONCLUSIONES

- Toxocariasis:
  - > fcte en niños
  - No fcte en adultos.
  - Muchos progresión autolimitada
  - Sintomática:
    - Compromiso hepático, piel, pulmonar (infiltrados con migración, SNC).
    - Eosinofilia.
  - Tratamiento albendazol

“El padre dijo, Dios es manco e hizo el universo…Qué está diciendo padre, dónde está escrito que Dios sea manco, Nadie lo ha escrito, no está escrito, pero yo digo que Dios no tiene mano izquierda porque es a su diestra, a su mano derecha, donde se sientan los elegidos, no se habla nunca de la mano izquierda de Dios… A la izquierda de Dios no se sienta nadie, es el vacío, la nada, la ausencia, luego Dios es manco…”

Fragmento “Memorial del convento”, José Saramago

GRACIAS